DERMATOLOGIA PEDIATRYCZNA

Dr n. med. Marta Kurzeja

Klinika Dermatologiczna, Warszawki Uniwersytet Medyczny

Kierownik Kliniki: Prof. hab. dr n. med. Lidia Rudnicka

ZMIANY NACZYNIOWE

NACZYNIKI

Naczyniaki to łagodne nowotwory rozwijające się w wyniku proliferacji komórek endotelium.

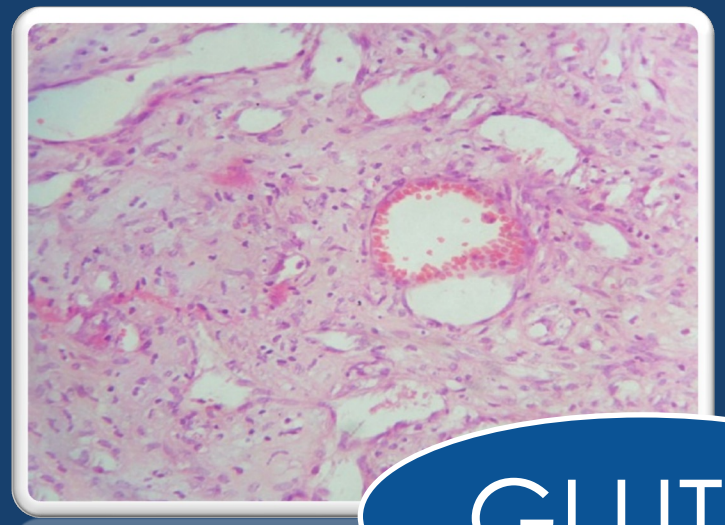

GLUT-1

60%-70%

Lyssy LA, Stat of Pearls, 2022

NACZYNIKI

NACZYNIAKI

NACZYNIAKI WRODZONE

NACZYNIAKI NIEMOWLĘCE

Saerens J, Clin Exp Dermatol, 2021

NACZYNIAKI WRODZONE

Obecne przy urodzeniu

0.3% noworodków (2/594)

Równie często u noworodków płci żeńskiej i męskiej

Olsen GM, Seminars in Pediatric Surgery, 2020

NACZYNIAKI WRODZONE

SZYBKO USTĘPUJĄCE
*(ang. Rapid involuting, **RICH**)*

CZĘŚCIWO USTĘPUJĄCE
*(ang. Partialy involuting, **PICH**)*

80%—90%

NIE USTĘPUJĄCE
*(ang. Non-involuting, **NICH**)*

10%—20%

Olsen GM, Seminars in Pediatric Surgery, 2020

NACZYNIKI WRODZONE

Olsen GM, Seminars in Pediatric Surgery, 2020

NACZYNIAKI WRODZONE

- egzofityczny guz barwy fioletowej z widocznymi żyłami
- zbielenie skóry wokół guza
- lokalizacja – głowa, szyja i kończyny

NACZYNIAKI WRODZONE

- embolizacja
- usunięcie chirurgiczne
- laseroterapia

NACZYNIAKI

NACZYNIAKI

NACZYNIAKI WRODZONE

NACZYNIAKI NIEMOWLĘCE

Saerens J, Clin Exp Dermatol, 2021

NACZYNIAKI NIEMOWLĄT

naczyniak niemowląt to najczęstszy nowotwór łagodny okresu dzieciństwa

występują u 2.6%- 5.0% noworodków urodzonych o czasie

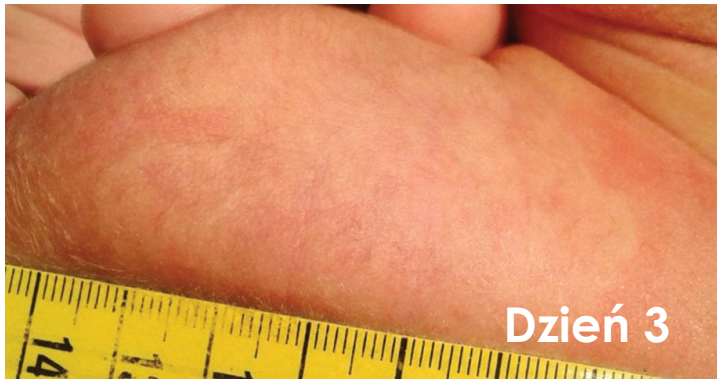

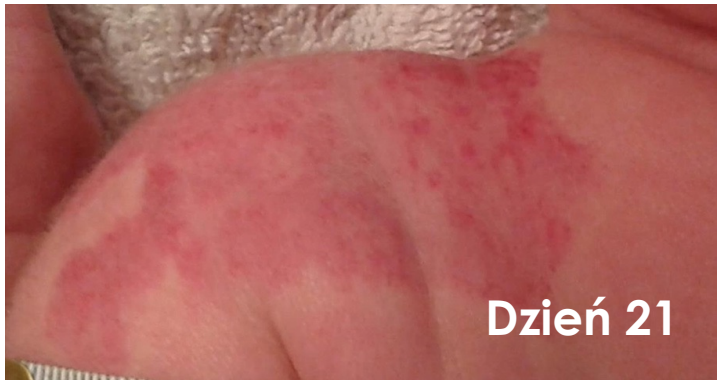

NACZYNIAKI NIEMOWLĄT

- 90% naczyniaków ulega regresji między 2 a 6 r.ż. (maksymalnie do 10 r.ż.)

NACZYNIAKI NIEMOWLĄT

- 2.3-2.9 razy częściej u noworodków płci żeńskiej i rasy białej oraz u bliźniąt
- częstość występowania wzrasta z niską masą urodzeniową noworodków

NACZYNIAKI NIEMOWLĄT

- ✓ większość nie wymaga terapii
- ✓ tylko 5% - 20% wiąże się z komplikacjami takimi jak zwężenie światła przewodu pokarmowego czy oddechowego, owrzodzenie, deformacja twarzy, zaburzanie funkcji np. oka i co za tym idzie wymaga leczenia

NACZYNIAKI NIEMOWLĄT

PODZIAŁ NACZYNIAKÓW NIEMOWLĄT

ZE WZGLĘDU NA POŁOŻENIE (SKÓRA WŁAŚCIWA LUB TKANKA PODSKÓRNA)

ZE WZGLĘDU NA ROZLEGŁOŚĆ

NACZYNIAKI NIEMOWLĘCE –podział

- naczyniaki powierzchowne

Léauté-Labrèze C, Lancet, 2017
Darrow DH, Pediatrics, 2019

NACZYNIAKI NIEMOWLĘCE – podział

- naczyniaki głębokie

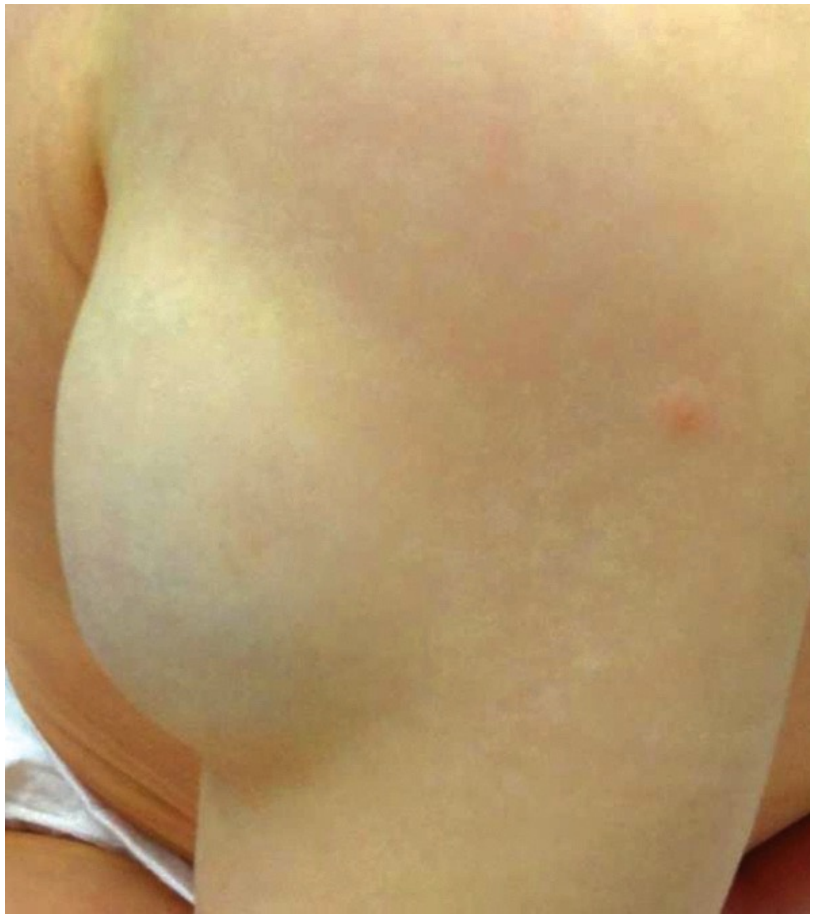

Léauté-Labrèze C, Lancet, 2017
Darrow DH, Pediatrics, 2019

NACZYNIAKI NIEMOWLĘCE – podział

- naczyniaki mieszane

Léauté-Labrèze C, Lancet, 2017
Darrow DH, Pediatrics, 2019

NACZYNIAKI NIEMOWLĄT

PODZIAŁ NACZYNIAKÓW NIEMOWLĄT

ZE WZGLĘDU NA POŁOŻENIE (SKÓRA WŁAŚCIWA LUB TKANKA PODSKÓRNA)

ZE WZGLĘDU NA ROZLEGŁOŚĆ

NACZYNIAKI NIEMOWLĘCE - naczyniaki zlokalizowane

Léauté-Labrèze C, Lancet, 2017
Darrow DH, Pediatrics, 2019

NACZYNIAKI NIEMOWLĘCE – naczyniaki segmentarne

NACZYNIAKI NIEMOWLĘCE – naczyniaki rozsiane

Léauté-Labrèze C, Lancet, 2017

NACZYNIAKI NIEMOWLĘCE
powikłania - deformacja

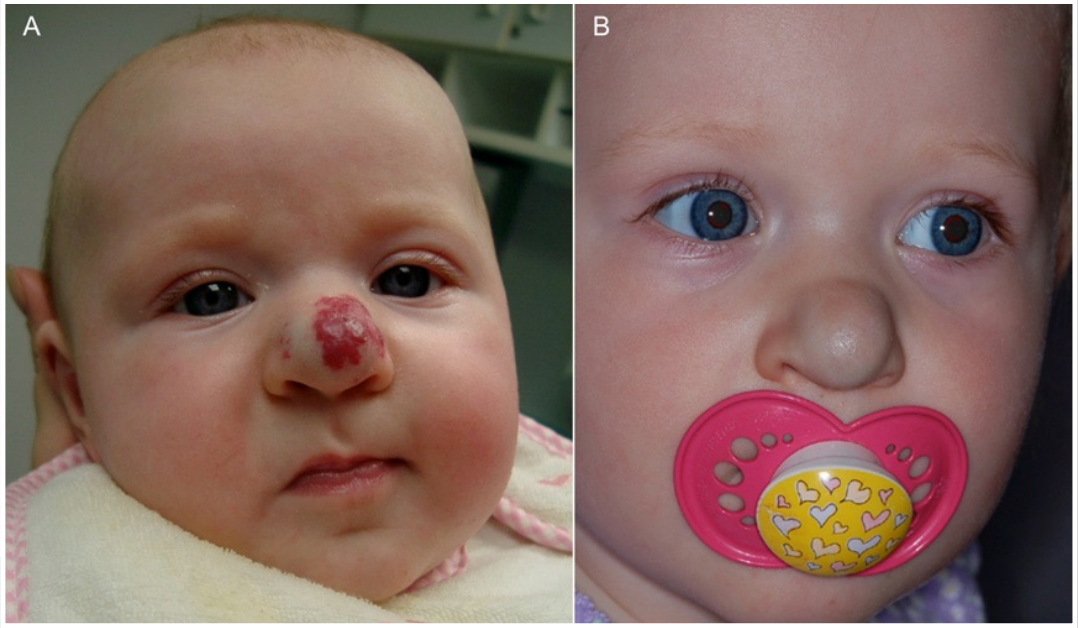

Léauté-Labrèze C, Lancet, 2017
Darrow DH, Pediatrics, 2015

NACZYNIAKI NIEMOWLĘCE – powikłania: owrzodzenie

Léauté-Labrèze C, Lancet, 2017
Darrow DH, Pediatrics, 2015

NACZYNIAKI NIEMOWLĘCE – powikłania: zaburzania funkcji oka

Léauté-Labrèze C, Lancet, 2017
Darrow DH, Pediatrics, 2015

NACZYNIAKI NIEMOWLĘCE – powikłania

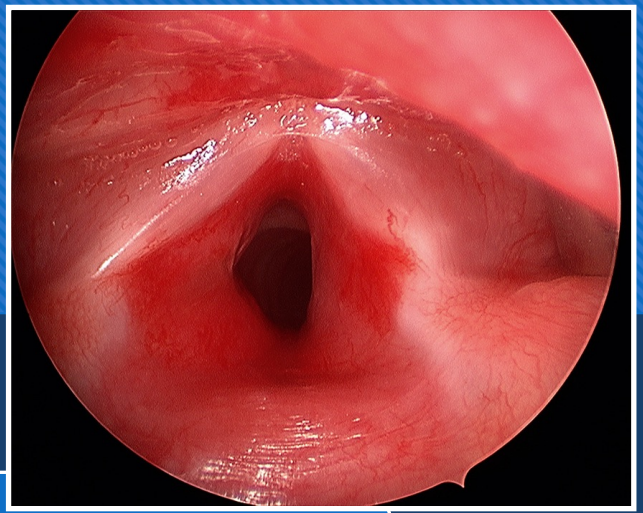

naczyniaki zlokalizowane w okolicy nosa mogą powodować **zaburzenie oddychania**

naczyniaki zlokalizowane podgłośniowo mogą powodować **obturację**

Krowchuk DP, Pediatrics, 2019

NACZYNIAKI NIEMOWLĘCE – powikłania

- naczyniaki zlokalizowane w okolicy warg mogą powodować trudności w karmieniu

Krowchuk DP, Pediatrics, 2019

NACZYNIAKI NIEMOWLĘCE – powikłania

liczne naczyniaki zlokalizowane na skórze (>5 lub >10) **zwiększają ryzyko naczyniaków wątroby**

duże lub liczne naczyniaki mogą także powodować **niedoczynność tarczycy lub niewydolność serca**

Léauté-Labrèze C, Lancet, 2017

Darrow DH, Pediatrics, 2015

NACZYNIAKI NIEMOWLĘCE – powikłania

- naczyniaki zlokalizowane <u>na twarzy</u> mogą być związane z wadami wrodzonymi np zespołem PHACE(S)

NACZYNIAKI NIEMOWLĘCE – powikłania

- zespół PHACE(S)

P – posterior fossa anomalies

H – heamangiomas

A – arterial anomalies

C - cardiac anomalies

E – eye anomalies

NACZYNIAKI NIEMOWLĘCE – powikłania

- w linii pośrodkowej ciała w okolicy lędźwiowej lub krzyżowej mogą być związane z wadami wrodzonymi np zespołem LUMBAR

NACZYNIAKI NIEMOWLĘCE – diagnostyka

- w większości przypadków rozpoznawanych jest na podstawie badania klinicznego

NACZYNIAKI NIEMOWLĄT

Z CZYM RÓŻNICUJEMY NACZYNIAKI NIEMOWLĄT?

NACZYNIAKI NIEMOWLĘCE – malformacje naczyniowe

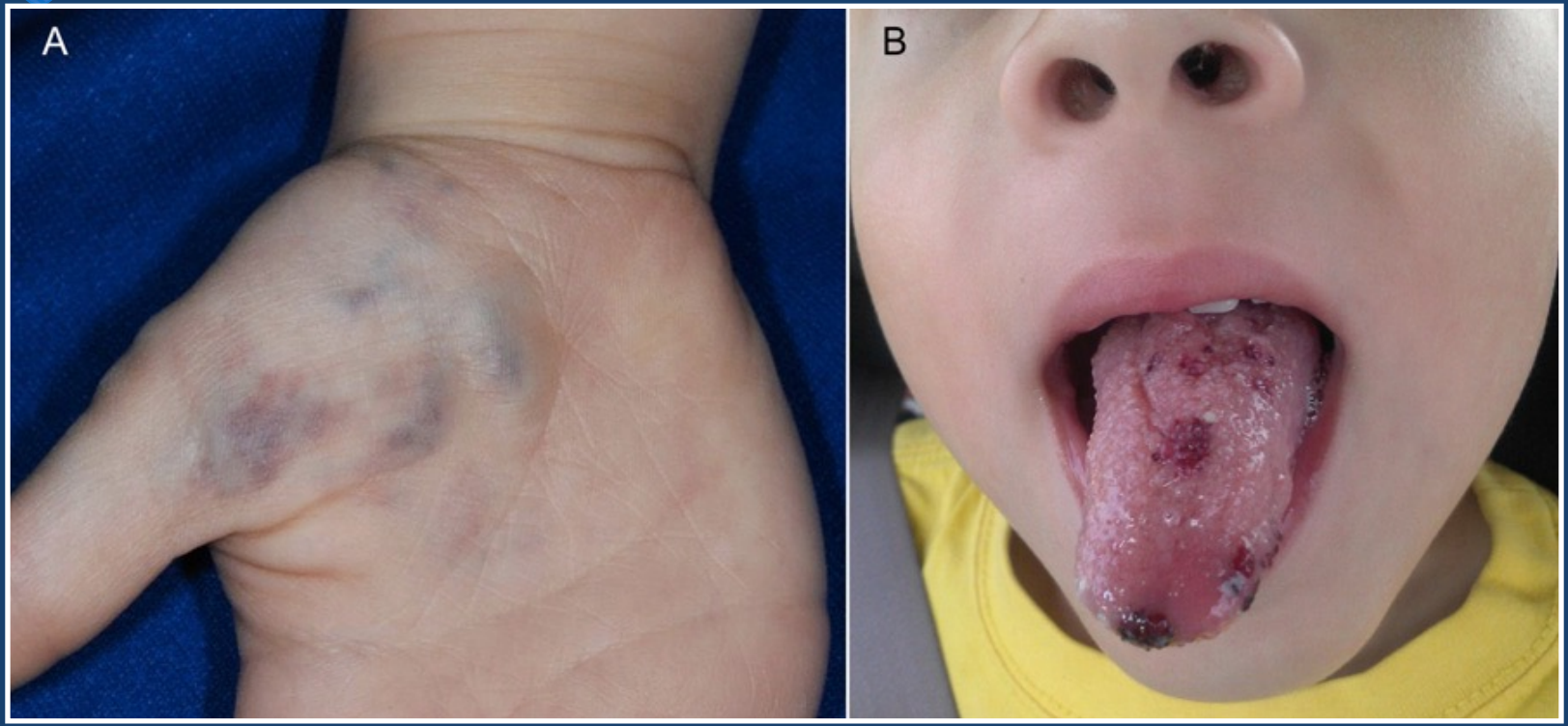

Darrow DH, Pediatrics, 2015

NACZYNIAKI NIEMOWLĘCE – naczyniak wrodzony

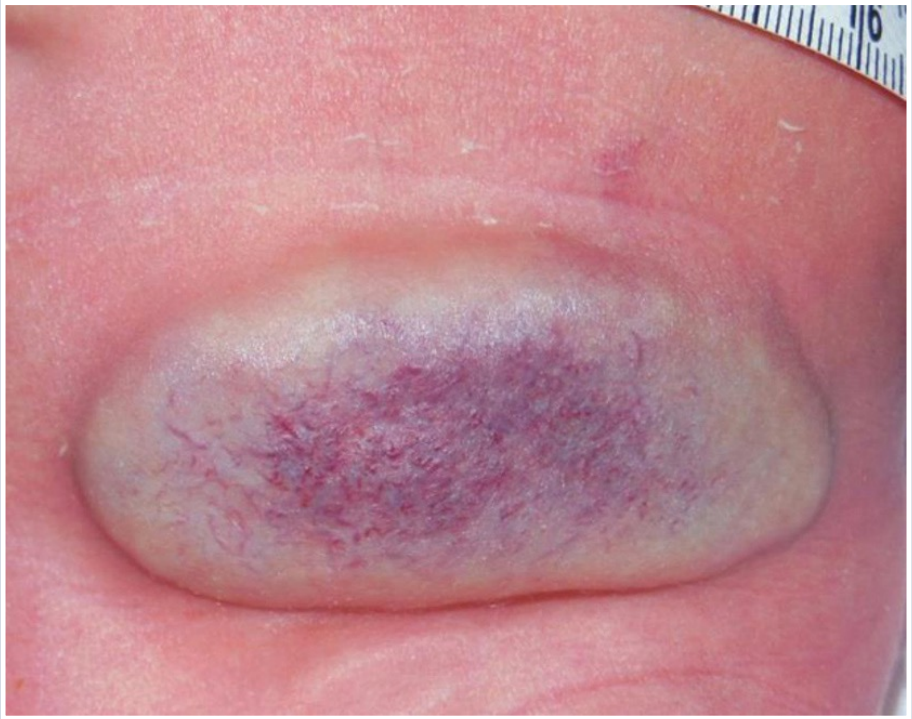

Wnęk A, Journal of Oncology, 2015
Darrow DH , Pediatrics, 2015

NACZYNIAKI NIEMOWLĘCE – ziarniniak naczyniowy

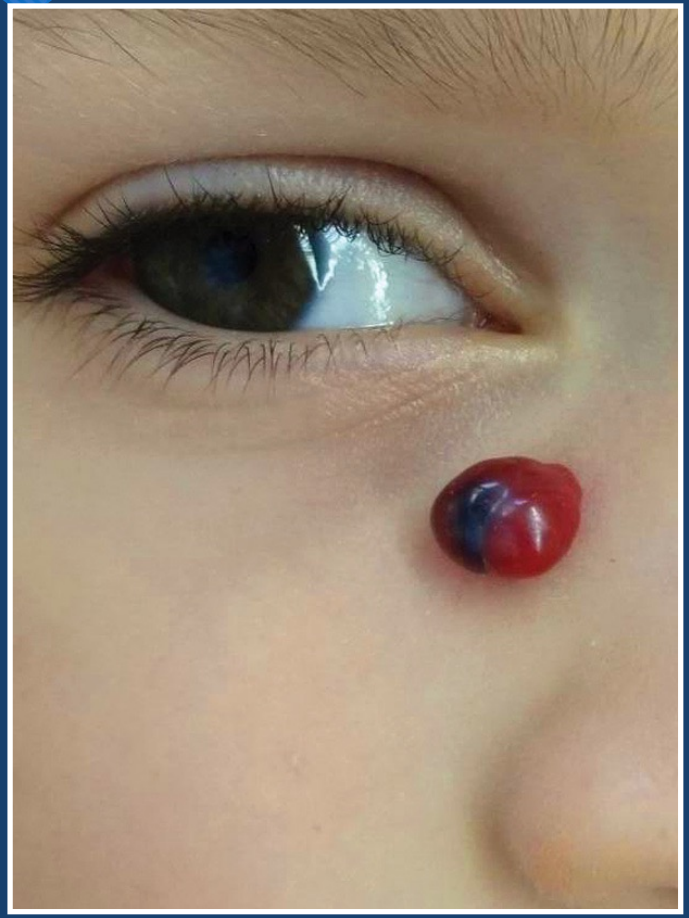

Léauté-Labrèze C, Lancet, 2017
Darrow DH , Pediatrics, 2015

NACZYNIAKI NIEMOWLĘCE - naczyniakośródbłoniak o typie mięsaka Kaposiego

Léauté-Labrèze C, Lancet, 2017

NACZYNIAKI NIEMOWLĄT

JAKIE JEST LECZENIE NACZYNIAMKÓW NIEMOWLĄT?

NACZYNIAKI NIEMOWLĘCE
konsensus ekspertów europejskich

Treatment of infantile haemangiomas: recommendations of a European expert group

Peter H. Hoeger[1] · John I. Harper[2] · Eulalia Baselga[3] · Damien Bonnet[4] · Laurence M. Boon[5] · Marta Ciofi Degli Atti[6] · Maya El Hachem[7] · Arnold P. Oranje[8] · Agneta Troilius Rubin[9] · Lisa Weibel[10] · Christine Léauté-Labrèze[11]

NACZYNIAKI NIEMOWLĘCE – wskazania do leczenia

- wskazania do natychmiastowego leczenia:
- naczyniaki powodujące zwężenie np. dróg oddechowych czy przewodu pokarmowego
- naczyniaki z towarzyszącym owrzodzeniem
- duże naczyniaki na twarzy

Hoeger PH, Eur J Pediatr, 2015

NACZYNIAKI NIEMOWLĘCE – wskazania do leczenia

- naczyniaki, wymagające dalszej obserwacji:
- zlokalizowane w okolicy ust (ryzyko: zaburzenia karmienia i deformacja twarzy)

Hoeger PH, Eur J Pediatr, 2015

NACZYNIAKI NIEMOWLĘCE – wskazania do leczenia

- naczyniaki, wymagające dalszej obserwacji:
- zlokalizowane w okolicy oka (ryzyko: ambylopia)
- zlokalizowane w okolicy nosa (ryzyko: zaburzenia oddychania i deformacja twarzy)

Hoeger PH, Eur J Pediatr, 2015

NACZYNIAKI NIEMOWLĘCE – wskazania do leczenia

- naczyniaki, wymagające dalszej obserwacji:
- duże naczyniaki zlokalizowane na klp. u niemowląt płci żeńskiej (ryzyko: deformacja klp.)

W zależności od przebiegu należy podjąć dalsze decyzje terapeutyczne.

Hoeger PH, Eur J Pediatr, 2015

NACZYNIAKI NIEMOWLĘCE – leczenie

PROPRANOLOL

Hoeger PH, Eur J Pediatr, 2015

NACZYNIAKI NIEMOWLĘCE – badania konieczne przed leczeniem propranololem

- pomiar RR i HR
- EKG i ECHO serca – tylko w przypadkach szczególnych przypadkach

Hoeger PH, Eur J Pediatr, 2015

NACZYNIAKI NIEMOWLĘCE – badania konieczne przed leczeniem propranololem

- poziom glukozy tylko u wcześniaków, niemowląt N z nieprawidłowym przyrostem m.c., zaburzeniami wchłaniania lub epizodami hipoglikemii

Hoeger PH, Eur J Pediatr, 2015

NACZYNIAKI NIEMOWLĘCE – leczenie

Protokół podania leku:

- **dawka 2 mg/kg m.c.**

  w 2 podzielonych dawkach co min. 8 h

Hoeger PH, Eur J Pediatr, 2015

NACZYNIAKI NIEMOWLĘCE – leczenie

- zalecane jest monitorowanie RR i HR podczas terapii oraz korekta dawki w zależności od m.c. raz na 4 tygodnie

Hoeger PH, Eur J Pediatr, 2015

NACZYNIAKI NIEMOWLĘCE – leczenie

- czas leczenia standartowo wynosi 6 m-cy
- autorzy rekomendacji jednak zalecają 12 miesięczną terapię lub nawet dłuższą

Hoeger PH, Eur J Pediatr, 2015

NACZYNIAKI NIEMOWLĄT

JAKIE MOGĄ BYĆ POWIKŁANIA LECZENIA PROPRANOLOLEM?

NACZYNIAKI NIEMOWLĘCE – powikłania

- łagodny i bezobjawowy spadek RR o 5-8 mmHG jest często obserwowany podczas pierwszych 3 dni leczenia, później nie obserwuje się dalszego spadku

Hoeger PH, Eur J Pediatr, 2015

NACZYNIAKI NIEMOWLĘCE – powikłania

- bardzo częste (> 10%)
- zapalenie oskrzeli
- zaburzenia snu
- biegunka i wymioty

Hoeger PH, Eur J Pediatr, 2015

NACZYNIAKI NIEMOWLĘCE – powikłania

- częste (1%- 10%)
- skurcz oskrzeli
- łagodny spadek RR
- koszmary nocne, rozdrażnienie, senność
- zaparcie
- zimne kończyny

Hoeger PH, Eur J Pediatr, 2015

NACZYNIAKI NIEMOWLĘCE – powikłania

- rzadkie (< 0,1%)
- blok przedsionkowo –komorowy
- obniżone HR i RR

Hoeger PH, Eur J Pediatr, 2015

NACZYNIAKI NIEMOWLĄT

CZY SĄ INNE METODY LECZENIA NACZYNIAKÓW NIEMOWLĄT?

NACZYNIAKI NIEMOWLĘCE – inne metody leczenie

- Glikokortykosteroidy doustnie (GKS)

- są lekami II rzutu, dla pacjentów mających p/wskazania do stosowania propranololu lub działania niepożądane

Hoeger PH, Eur J Pediatr, 2015

NACZYNIAKI NIEMOWLĘCE - inne metody leczenie

- Leczenie miejscowe: beta-blokery – timolol

1 kropla na kg m.c.

cienki naczyniaki < 2 mm

Hoeger PH, Eur J Pediatr, 2015

NACZYNIAKI NIEMOWLĘCE - inne metody leczenie

- podrażnienie w miejscu aplikacji (12/731)
- owrzodzenie (4/731)
- skurcz oskrzeli (3/731)
- bradykardia i hipotonia

Hoeger PH, Eur J Pediatr, 2015

NACZYNIAKI NIEMOWLĘCE - inne metody leczenie

- Leczenie chirurgiczne:
- krioterapia (leczenie empiryczne, brak prospektywnych badań)

Hoeger PH, Eur J Pediatr, 2015

NACZYNIAKI NIEMOWLĘCE - inne metody leczenie

- Leczenie chirurgiczne:
- lasery pulsacyjno barwnikowy lub IPL oraz Nd:YAG mogą być pomocne w leczeniu teleangietazji, nie jest zalecane ich rutynowe stosowanie

Hoeger PH, Eur J Pediatr, 2015