STANY PRZEDRAKOWE SKÓRY RAKI SKÓRY

Olga Warszawik-Hendzel
Katedra i Klinika Dermatologiczna
Warszawski Uniwersytet Medyczny

STANY PRZEDRAKOWE SKÓRY

- Rogowacenie słoneczne (keratosis actinica)
- Rogowacenie powodowane kancerogenami – arsenowe, dziegciowe, przewlekłe popromienne uszkodzenie skóry
- Choroba Bowena

STANY PRZEDRAKOWE BŁON ŚLUZOWYCH

- Rogowacenie białe (leukoplakia)
- Erytroplazja Queyrata
- Włóknienie podśluzówkowe jamy ustnej
- Śródnabłonkowa neoplazja błony śluzowej okolicy anogenitalnej
- Bowenoid papulosis

STANY PRZEDRAKOWE SKÓRY USPOSABIAJĄCE DO NOWOTWORZENIA

- Skóra pergaminowa i barwnikowa (Xeroderma pigmentosum)
- Epidermodysplaspasia verruciformis
- Przewlekłe stany zapalne z bliznowaceniem – gruźlica toczniowa (Tuberculosis luposa)
- Blizny przerosłe po oparzeniach
- Przewlekłe drażnienie owrzodzeń

RAKI SKÓRY

- Rak podstawnokomórkowy (Carcinoma basocellulare)
- Rak kolczystokomórkowy (Carcinoma spinocellulare)
- Rak brodawkujący

- Rogowiak kolczystokomórkowy (Keratoacanthoma) – guz rzekomorakowy

- Choroba Pageta (Morbus Paget) – rak śródnaskórkowy

- Rak z komórek Merkla

STANY PRZEDRAKOWE SKÓRY

STANY PRZEDRAKOWE SKÓRY

SKÓRA PERGAMINOWA I BARWNIKOWA (XERODERMA PIGMENTOSUM, XP)

SKÓRA PERGAMINOWA I BARWNIKOWA (XERODERMA PIGMENTOSUM, XP)

- Dziedziczenie autosomalne recesywne
- **Defekt mechanizmu naprawy przez wycinanie nukleotydów (NER)** – kluczowym zadaniem tego układu jest naprawa uszkodzeń wywołanych promieniowaniem ultrafioletowym ale także wywołanych karcynogenami dymu papierosowego, środkami alkilującymi i czynnikami sieciującymi DNA
- Defekt **endonukleazy**
- Odmiany od A do G oraz wariant XP bez defektu endonukleazy ale z defektem polimerazy

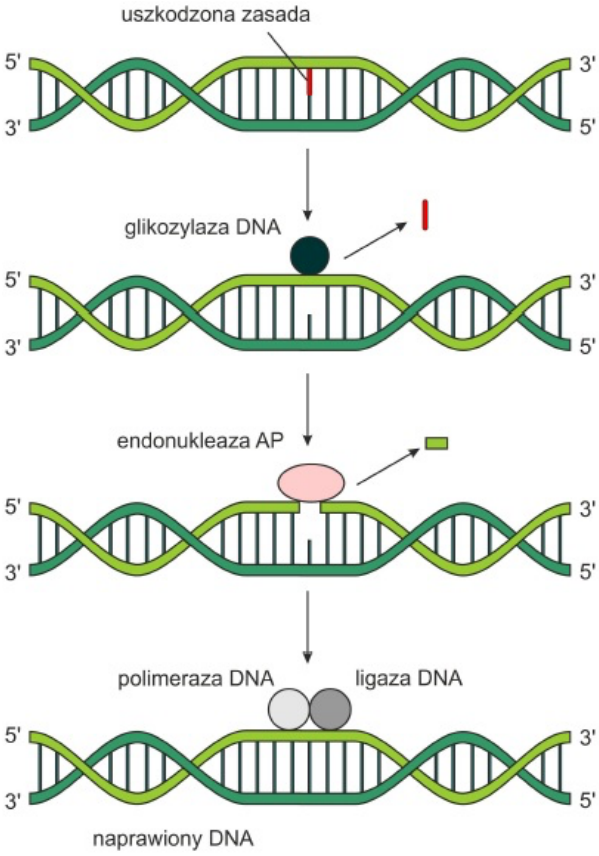

SKÓRA PERGAMINOWA I BARWNIKOWA (XERODERMA PIGMENTOSUM, XP)

- Pierwsze objawy we wczesnym dzieciństwie

- Ciężkie, ostre oparzenia słoneczne nawet po krótkiej ekspozycji na promieniowanie UV
- Liczne piegi, plamy soczewicowate, typowy obraz poikilodermii (hipo- i hiperpigmentacje, zaniki, teleangiektazje)
- Sucha skóra

- Zmiany oczne – zespół suchego oka, nastrzyknięcie spojówek, zapalenie rogówki, przymglenie rogówki, zarośnięcie powiek z gałką oczną, ektropion

SKÓRA PERGAMINOWA I BARWNIKOWA (XERODERMA PIGMENTOSUM, XP)

- Liczne, występujące już w okresie dzieciństwa, raki skóry (rak podstawnokomórkowy i rak kolczystokomórkowy) ale również częsty jest czerniak
- Punktem wyjścia nowotworów także spojówka, rogówka, koniuszek języka
- Zwiększona częstość nowotworów narządów wewnętrznych – guzy ośrodkowego układu nerwowego, raki płucu u osób palących

- U 20% pacjentów zmiany zwyrodnieniowe neurologiczne – **ZESPÓŁ De SANTISA-CACCHIONE'A** – brak odruchów ścięgnistych, głuchota czuciowo-nerwowa, utrata koordynacji ruchowej i zdolności do chodzenia, zaburzenia intelektualne, trudności w połykaniu, niedowład czterokończynowy

SKÓRA PERGAMINOWA I BARWNIKOWA (XERODERMA PIGMENTOSUM, XP)

LECZNIE:

- Unikanie ekspozycji na promieniowanie UV
- Stała opieka dermatologiczna, okresowa dermoskopia i wideodermoskopia
- Leczenie nowotworów skóry
- Leczenie ogólne retinoidami jako ochrona przed nowotworami skóry

STANY PRZEDRAKOWE SKÓRY

GRUŹLICA TOCZNIOWA (TUBERCULOSIS LUPOSA)

GRUŹLICA TOCZNIOWA (TUBERCULOSIS LUPOSA)

- Przewlekła postać gruźlicy skóry
- Zmiany guzkowe ze skłonnością do przerostu, rozpadu i bliznowacenia
- Ogniska szerzą się obwodowo
- Wybitnie dodatni odczyn na tuberkulinę

ODMIANY:

- Płaska
- Przerosła i wrzodziejąca
- Brodawkująca

STANY PRZEDRAKOWE SKÓRY

ROGOWACENIE SŁONECZNE (KERATOSIS ACTINICA)

EPIDEMIOLOGIA

- trzeci co do częstości powód konsultacji dermatologicznych
- najwyższa zachorowalność w Australii
  (grupa osób > 40 r.ż.: kobiety 49%, mężczyźni 68%)
- wzrost zachorowalności wraz z wiekiem
- częstsze występowanie u mężczyzn
- związek rogowacenia słonecznego z nieczerniakowymi rakami skóry

ETIOPATOGENEZA

CZYNNIKI RYZYKA:

- przewlekłe narażenie na promieniowanie ultrafioletowe
- skóra rolnika, żeglarza, wielbiciela słońca
- płeć męska
- I i II fototyp skóry
- jasny kolor włosów i oczu
- obecność licznych piegów
- dodatni osobniczy wywiad w kierunku nowotworów skóry
- niestosowanie fotoprotekcji
- immunosupresja
- zakażenie wirusem HPV

OBRAZ KLINICZNY

- zmiana rumieniowa do średnicy 1 cm, niezbyt dobrze odgraniczona
- szorstka (zaburzenie rogowacenia i dojrzewania keratynocytów)
- kolor łuski może być żółty, brązowy, szary
- krwawiąca, ale nadal w powierzchni skóry
- dolegliwości przedmiotowe: świąd, pieczenie, złuszczanie

POSTACIE KLINICZNE wg Stockfleth

- Postać rumieniowa
- Postać hipertroficzna
- Róg skórny
- Postać liszajowata (lichenoid AK) – postać histologiczna
- Postać barwnikowa (skronie i policzki) *
- Actinic cheilitis
- Postać zanikowa vs akantotyczna
- Postać z brodawkowatą hiperplazją (charakterystyczna dla lokalizacji dystalno-akralnych)
- Postać Bowenoidalna

* różnicowanie obejmuje lentigo solaris, brodawkę łojotokową, lentigo maligna

TRANSFROMACJA NOWOTWOROWA

Czynniki ryzyka zwiększonego prawdopodobieństwo transformacji nowotworowej:

- odmiana hiperkeratotyczna na grzbiecie rąk lub przedramionach
- immunosupresja
- zaawansowany wiek pacjenta
- płeć męska
- przewlekła ekspozycja na UV

ZNACZENIE KLINICZNE AK

AK stanowi wskaźnik prognostyczny potencjalnego rozwoju nowotworowych zmian posłonecznych:

- ✓ raka kolczystokomórkowego
- ✓ raka podstawnokomórkowego
- ✓ czerniaka

Nie ma dokładnych kryteriów klinicznych i histologicznych, które pozwoliłyby na ustalenie, które zmiany wykazujące atypię keratynocytów należy uznać za wstępny okres transformacji nowotworowej.

Bernard Ackerman twierdził, że **AK to SCC *in situ*.**

STREFA KARCYNOGENEZY
(field cancerization)

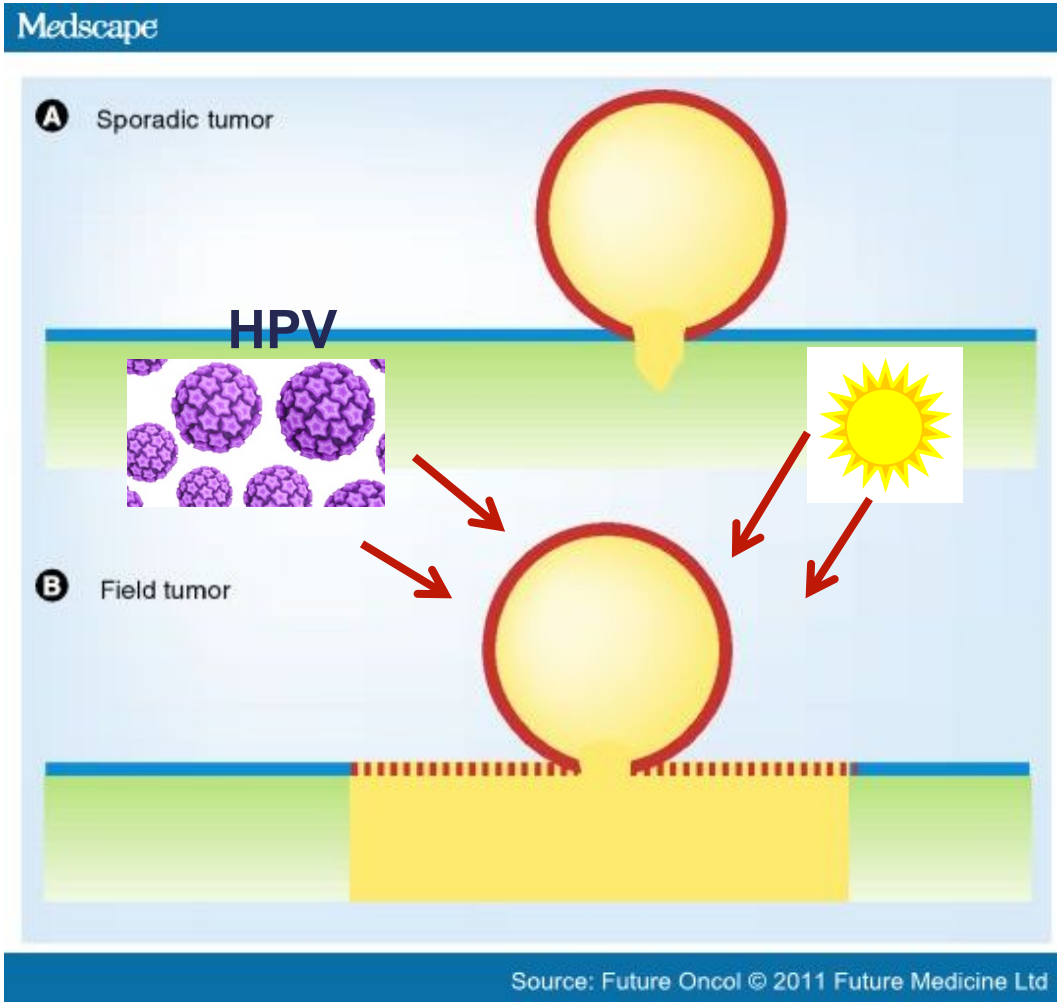

DERMOSKOPIA

<u>WZORZEC TRUSKAWKI</u> (STRAWBERRY PATTERN)
zwany WZORCEM CZERWONEJ PSEUDOSIATKI

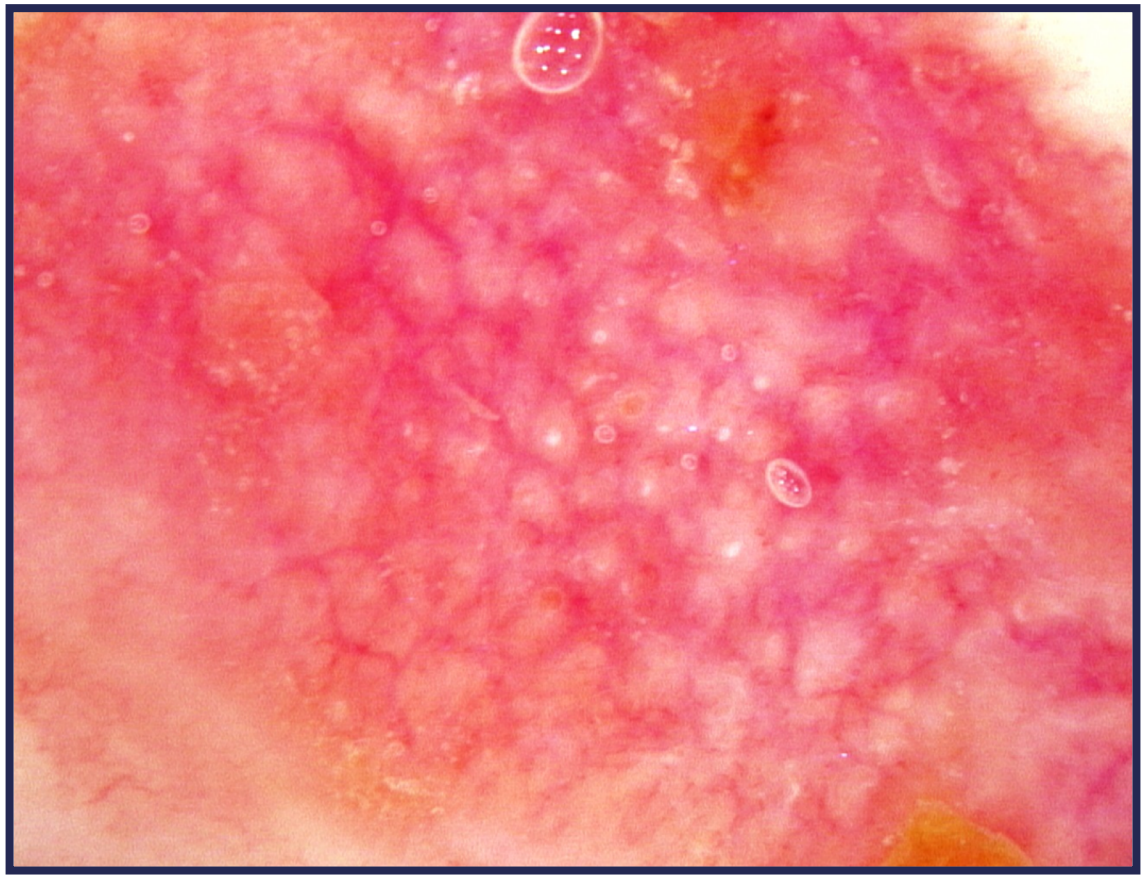

HISTOPATOLOGIA

KERATINOCYTIC INTRAEPIDERMAL NEOPLASIA (KIN)

KIN I, II, III

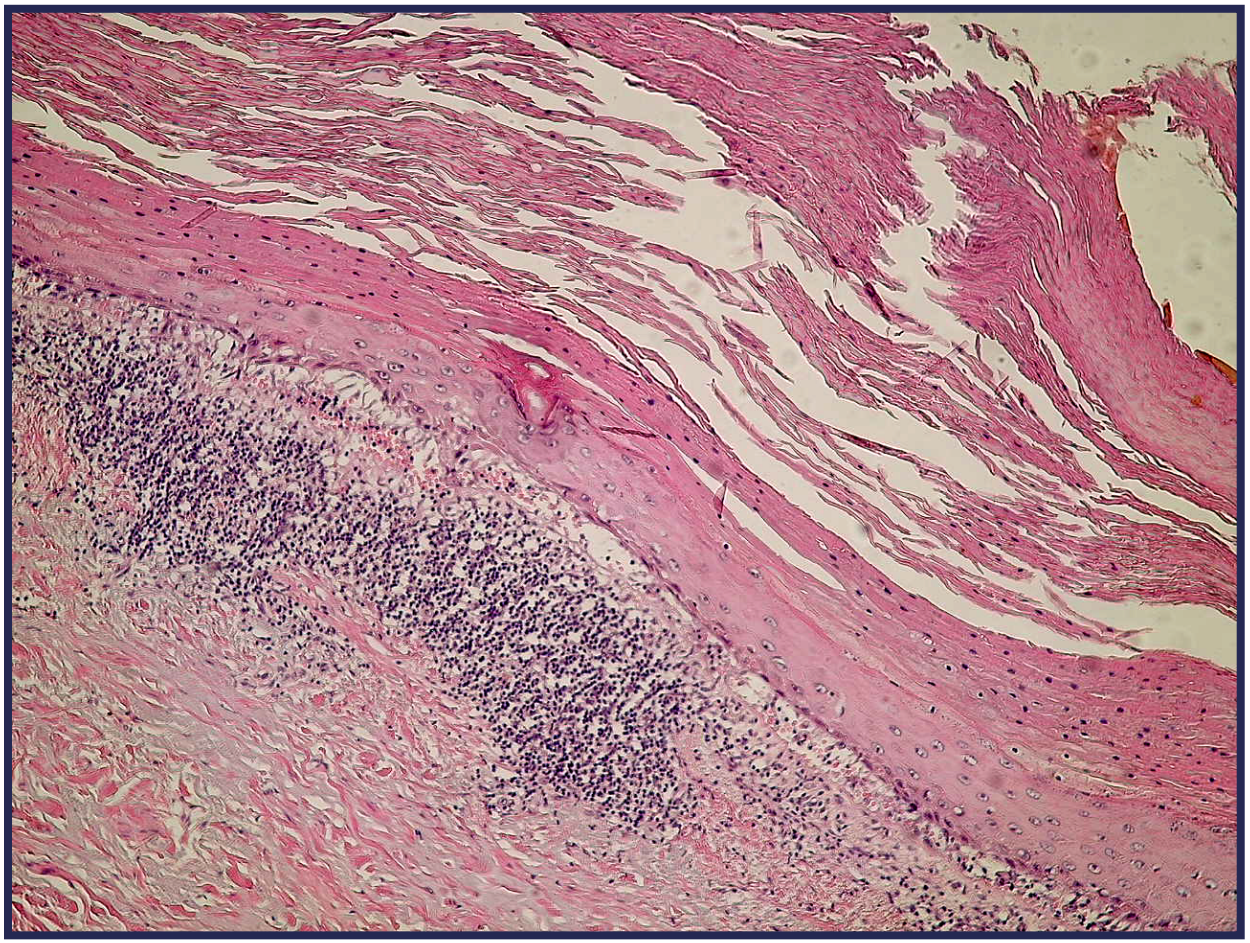

STANY PRZEDRAKOWE SKÓRY

RÓG SKÓRNY (CORNU CUTANEUM)

RÓG SKÓRNY (CORNU CUTANEUM

- odmiana rogowacenia słonecznego

LOKALIZACJA: głównie na skórze w okolicy skroniowej, na skórze policzków i małżowin usznych

- u osób starszych podłożem jest skóra uszkodzona przez słońce
- u dzieci podłożem jest stan zapalny i przewlekłe drażnienie zmiany – nie jest to stan przedrakowy

!!! Nacieczone podłoże – biopsja i wykluczenie raka kolczystokomórkowego

STANY PRZEDRAKOWE SKÓRY

USZKODZENIE PORENTGENOWSKIE SKÓRY - RADIODERMATITIS

USZKODZENIE PORENTGENOWSKIE SKÓRY

Zmiany powstające pod wpływem przewlekle stosowanych naświetlań rentgenowskich u osób leczonych promieniowaniem Roentgena lub narażonych na promieniowanie w pracy zawodowej

OBRAZ KLINICZNY: nierównomierne stwardnienie skóry, odbarwienia, przebarwienia, teleangiektazje, zaniki, blizny, ogniska nadmiernego rogowacenia, trudno gojące się owrzodzenia

STANY PRZEDRAKOWE

ROGOWACENIE CHEMICZNE

ROGOWACENIE CHEMICZNE (ARSENOWE I SMOŁOWCOWE)

- Klinicznie zmiany o charakterze rogowacenia słonecznego

ROGOWACENIE ARSENOWE

- kontakt z arsenem
- skóra rąk i stóp (głównie dłonie i podeszwy)
- nieregularne siateczkowe odbarwienia i przebarwienia
- liczne nowotwory

DIAGNOSTYKA RÓŻNICOWA: brodawki rąk, brodawki stóp, odmiana grudkowa rozsiana rogowca dłoni i stóp

ROGOWACENIE CHEMICZNE (ARSENOWE I SMOŁOWCOWE)

ROGOWACENIE SMOŁOWCOWE

- Kontakt z przetworami smoły pogazowej i nieoczyszczoną parafiną
- skóra rąk, twarzy i moszny
- nowotwory pojedyncze, poprzedzone wykwitami typu brodawczaków

DIAGNOSTYKA RÓŻNICOWA: brodawczak, rogowiak kolczystokmórkowy

LECZENIE: zabieg chirurgiczny, krioterapia, maść z 5-fluorouracylem

STANY PRZEDRAKOWE

ROGOWACENIE BIAŁE (LEUKOPLAKIA)

ROGOWACENIE BIAŁE (LEUKOPLAKIA)

Białe plamy lub smugi o gładkiej lub nieco brodawkującej powierzchni zlokalizowane na błonach śluzowych jamy ustnej i narządów płciowych

CZYNNIKI RYZYKA: przewlekłe drażnienie, palenie papierosów, żucie tytoniu, zaniedbania higieniczne, marskość sromu lub żołędzi, ekspozycja na promieniowanie UV, HPV

Czynniki zwiększające ryzyko zezłośliwienia leukoplaki: palenie i żucie tytoniu, nadużywanie alkoholu, nieprzestrzeganie higieny jamy ustnej, płeć żeńska

ROGOWACENIE BIAŁE (LEUKOPLAKIA)

ODMIANY

- Leukoplakia prosta
- Leukoplakia brodawkująca (związana z infekcją HPV) – wysokie ryzyko zezłośliwienia
- Leukoplakia z nadżerkami - owrzodzenia sugerują ostrą zmianę pourazową lub proces nowotworowy
- Leukoplakia plamista - naprzemienne obszary leukoplakii i erytroplazji – w 90% conajamniej rak in situ

LOKALIZACJA: śluzówka żuchwowa i policzkowa.

!!!! zmiany w dnie jamy ustnej, na języku i na dolnej wardze – wysokie ryzyko raka

DIAGNOSTYKA RÓŻNICOWA:

- Liszaj płaski błon śluzowych
- Drożdżakowate zapalenie błon śluzowych
- Toczeń rumieniowaty błon śluzowych

RAKI IN SITU

CHOROBA BOWENA

OBRAZ KLINICZNY: pojedyncze lub mnogie ogniska, dobrze odgraniczone od skóry zdrowej, barwy brunatnej o hiperkeratotycznej lub gładkiej powierzchni

LOKALIZACJA: najczęściej tułów ale także twarz, plecy, łożysko paznokci, narządy płciowe (zazwyczaj bowenoid papulosis)

CZYNNIKI RYZYKA: zakażenie HPV, arsen, promieniowanie słoneczne (odmiana bowenoidalna rogowacenia słonecznego), promieniowanie jonizujące

- liczne zmiany sugerują ekspozycję na karcynogeny

!!! owrzodzenia lub guzki na powierzchni sugerują rozwój RAK BOWENA – inwazyjny rak kolczystokomórkowy

CHOROBA BOWENA

DIAGNOSTYKA RÓŻNICOWA:

Rak podstawnokomórkowy – postać szerząca się powierzchownie
Pojedyncze ognisko liszaja płaskiego zanikowego i barwnikowego
Pojedyncze ognisko łuszczycy

LECZENIE

- chirurgiczne usunięcie
- metody destrukcyjne (wysokie ryzyko nawrotów)
- krioterapia
- laseroterapia
- maść z 5-fluorouracylem
- terapia fotodynamiczna

RYZYKO PROGRESJI DO POSTACI INWAZYJNEJJ: **3%**

ERYTROPLAZJA QUEYRATA

ORAZ KLINICZNY: Pojedyncze, płaskie, dobrze odgraniczone ognisko, barwy sinoczerwonej, o gładkiej, błyszczącej powierzchni i niewielkim nacieku podstawy

CZYNNIKI RYZYKA: zakażenie HPV

LOKALIZACJA:
Mężczyźni żołądź, napletek
Kobiety – błony śluzowe warg sromowych
Ale także zmiany okolice odbytu i jamy ustnej

!!! Nacieczenie, zgrubienie lub owrzodzenie sugeruje raka kolczystokomórkowego

DIAGNOSTYKA RÓŻNICOWA:
Nieswoiste stany zapalenie żołędzi lub sromu
Kandydoza
liszaj płaski

LECZENIE:
Usunięcie chirurgiczne
Metody destrukcyjne: Krioterapia, laseroterapia
maść z 5-fluorouracylem

NIECZERNIAKOWE RAKI SKÓRY (Nonmelnoma skin cancer NMSC)

NIECZERNIAKOWE RAKI SKÓRY

Rak podstawnokomórkowy

(basalioma, basal cell carcinima)

BCC

Rak kolczystokomórkowy

(carcinoma spinocellulare, squamous cell carcinoma)

SCC

EPIDEMIOLOGIA

- Wzrost zapadalności na SCC i BCC z każdym rokiem (BCC > SCC)
- Współczynnik zapadalności na NMSC największy w Australii (>1000/100 000) a najmniejszy w populacji afrykańskiej <1/100 000)
- Wzrost zachorowalności wraz z wiekiem

ETIOPATOGENEZA

NARAŻENIE NA PROMIENIOWANIE ULTRAFIOLETOWE

- wysoka skumulowana dawka promieniowania UVB jest związana z występowaniem **SCC** a nie BCC
- zwiększone ryzyko rozwoju **BCC** występuje wśród osób narażonych na silne, krótkotrwałe działanie promieniowania słonecznego, głównie w okresie dzieciństwa, zwłaszcza u osób z dodatnim wywiadem rodzinnym w kierunku nowotworów skóry
- liczne ogniska AK
- oparzenia słoneczne w wywiadzie
- fotouszkodzenia skóry pod postacią solar lentigo, licznych teleangiektazji na skórze twarzy, elastozy posłonecznej na tylnej powierzchni szyi

ETIOPATOGENEZA

CZYNNIKI RYZYKA ROZWOJU NOWYCH OGNISK BCC:

- dodatni wywiad w kierunku BCC
- wiek powyżej 60 r.ż.
- zawodowe narażenie na promieniowanie słoneczne zwłaszcza **przed 30 rokiem życia**

CZYNNIKI RYZYKA ROZWOJU NOWYCH OGNISK SCC:

- dodatni wywiad w kierunku inwazyjnej postaci SCC i SCC in situ
- liczba ognisk rogowacenia słonecznego
- zawodowe narażenie na promieniowanie słoneczne **po 30 roku życia**

ETIOPATOGENEZA

KORZYSTANIE Z ŁÓŻEK OPALAJĄCYCH

- czterokrotne w ciągu roku korzystanie z łóżek opalających przez osoby poniżej 35 roku życia zwiększa ryzyko występowania BCC i SCC o 15 %
- korzystanie z łóżek opalających przez osoby poniżej < 25 roku życia zwiększa istotnie ryzyko rozwoju BCC (wzrost ryzyka o 40%)

!!!! w 2009 r. Międzynarodowa Agencja Badania Raka uznała promieniowania ultrafioletowego emitowanego przez łóżka opalające za **czynnik karcynogenny**

ETIOPATOGENEZA

FOTOTERAPIA

- fototerapia przyczynia się do zwiększenia ryzyka rozwoju NMSC
- zapadalność na SCC 30-krotnie wyższa a na BCC 5-krotnie wyższa u osób leczonych fotochemoterapią w porównaniu do populacji ogólnej
- w grupie pacjentów poddanych > 450 naświetlaniom 10-krotny wzrost ryzyka rozwoju SCC
- w grupie pacjentów poddanych > 450 naświetlaniom ponad 3-krotny wzrost ryzyka rozwoju BCC

ETIOPATOGENEZA

- wyraźny związek między przewlekłym leczeniem immunosupresyjnym w populacji pacjentów poddanych transplantacji narządów a wzrostem ryzyka rozwoju nieczerniakowych raków skóry

- w etiopatogenezie rogowacenia słonecznego i nieczerniakowych raków skóry odgrywa istotną rolę zakażenie wirusem brodawczaka ludzkiego

RAK PODSTAWNOKOMÓRKOWY

- Rak podstawnokomórkowy guzkowy
- Rak podstawnokomórkowy barwnikowy
- Rak podstawnokomórkowy wrzodziejący
- Rak podstawnokomórkowy twardzinopodobny
- Rak podstawnokomórkowy powierzchowny

RAK KOLCZYSTOKOMÓRKOWY

- Rak kolczystokomórkowy wrzodziejący
- Rak kolczystokomórkowy brodawkujący

DERMOSKOPIA

BCC

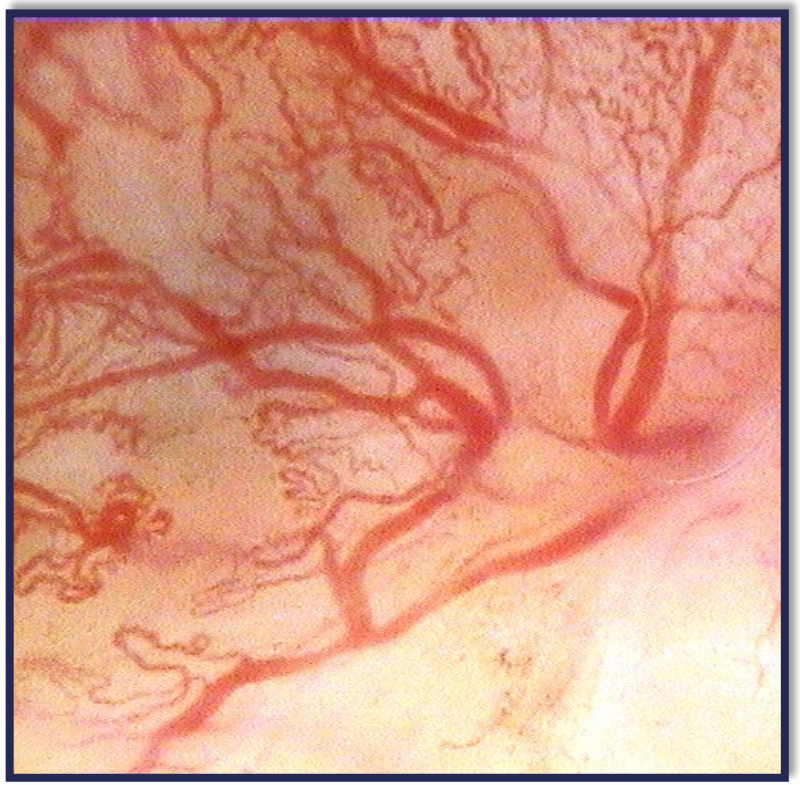

Naczynia drzewkowate

Struktury typu liścia klonu

DERMOSKOPIA

BCC

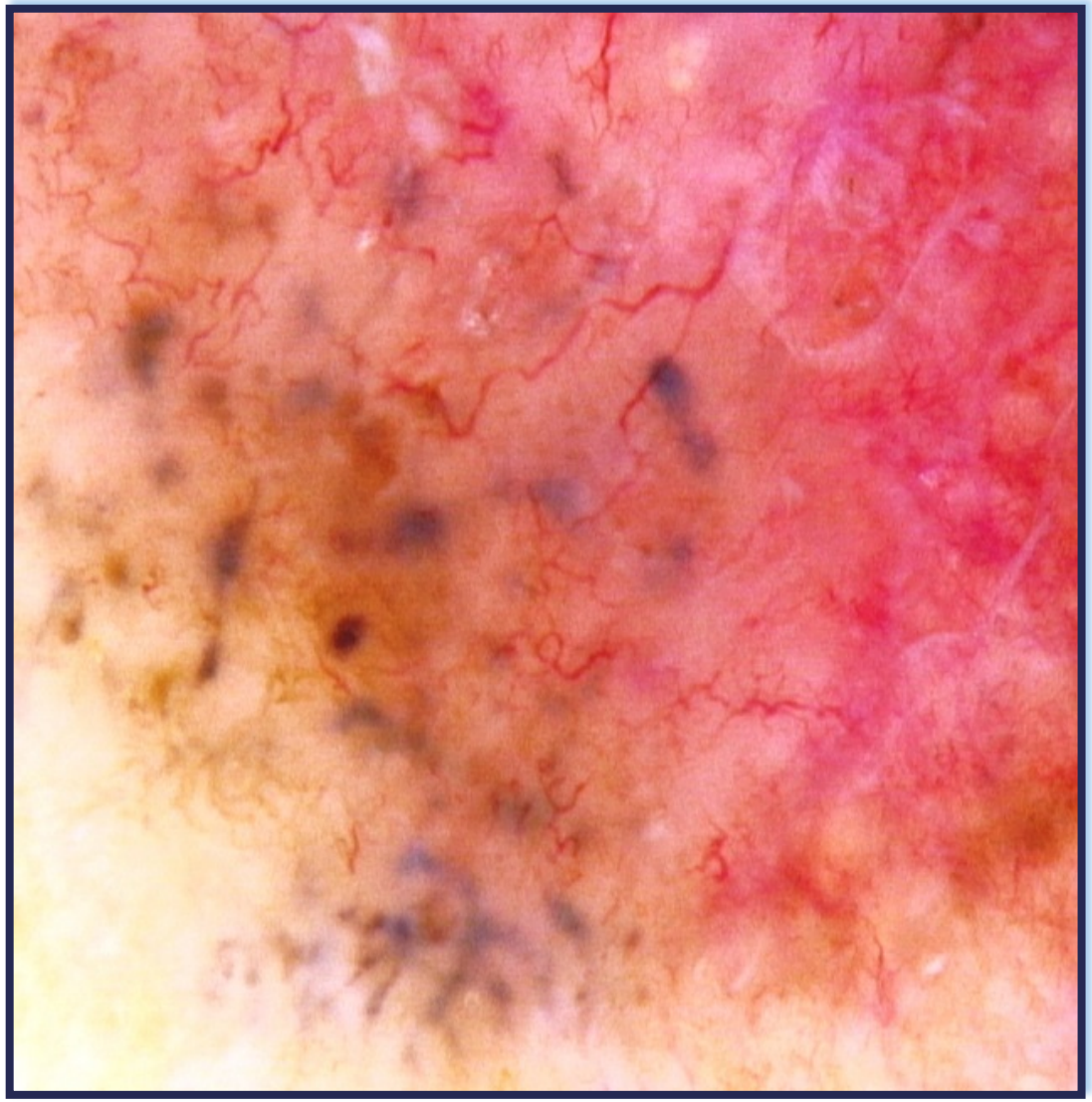

DERMOSKOPIA

SCC

Naczynia kropki,
naczynia kłębuszkowate

DERMOSKOPIA

SCC

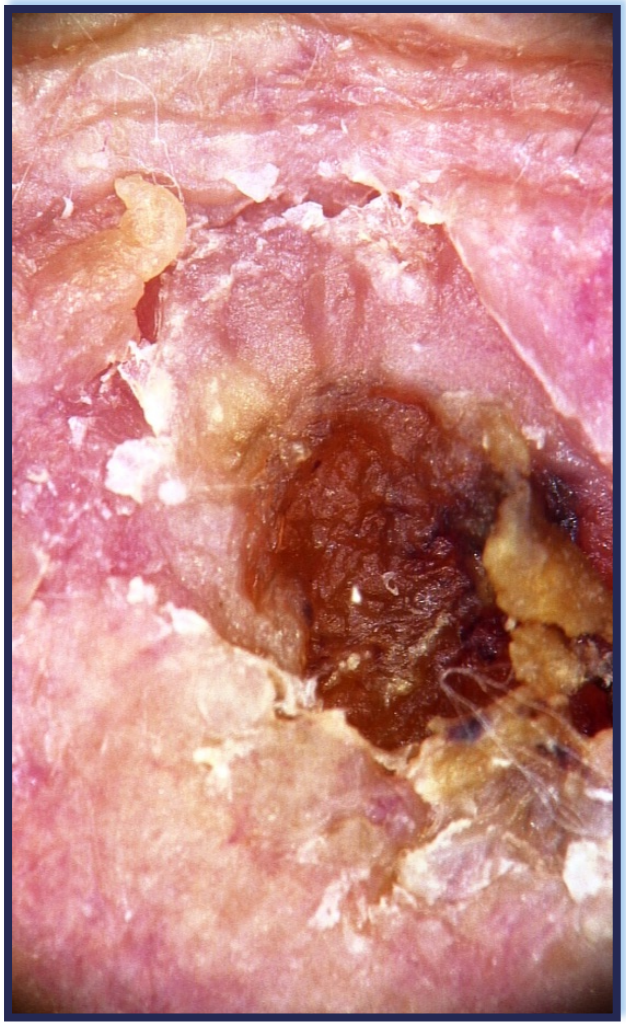

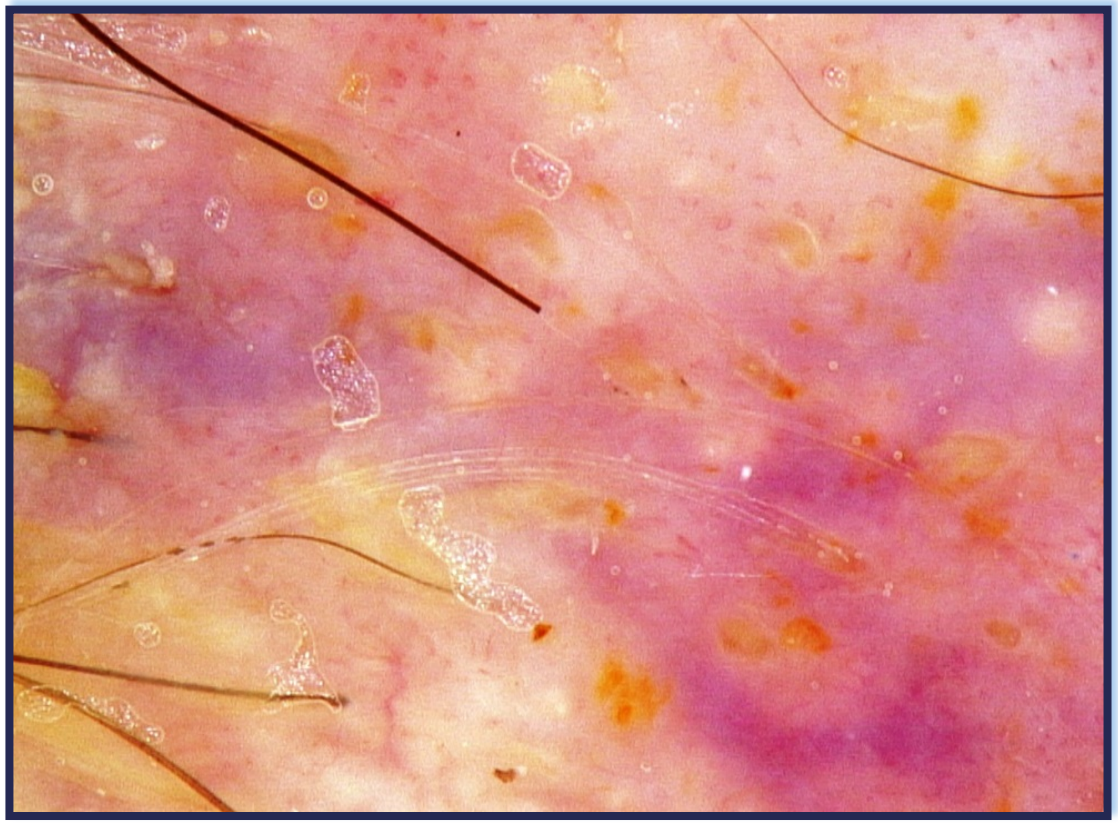

Biało-żółte nieprzezroczyste blaszki

HISTOPATOLOGIA

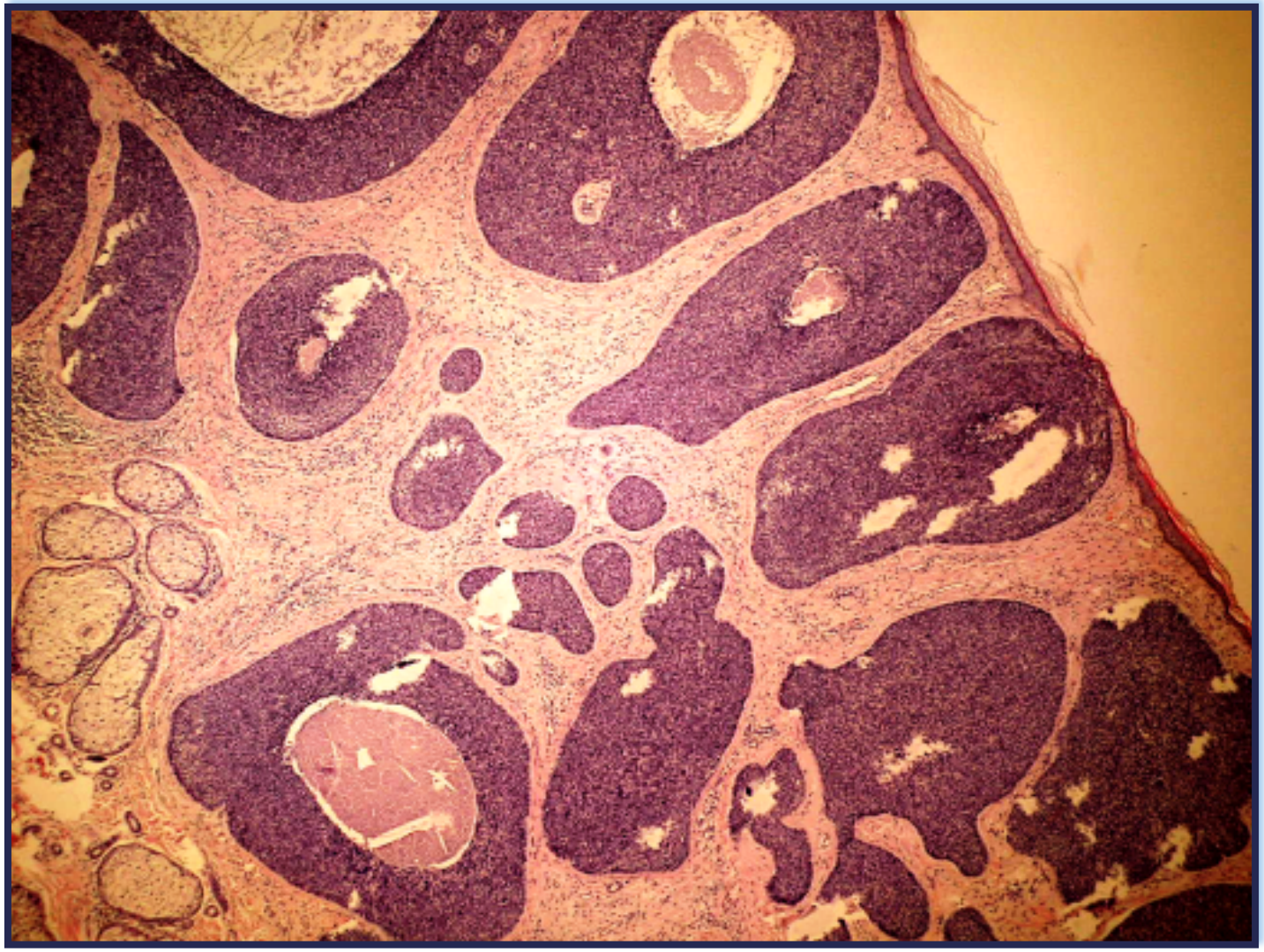

BCC

HISTOPATOLOGIA

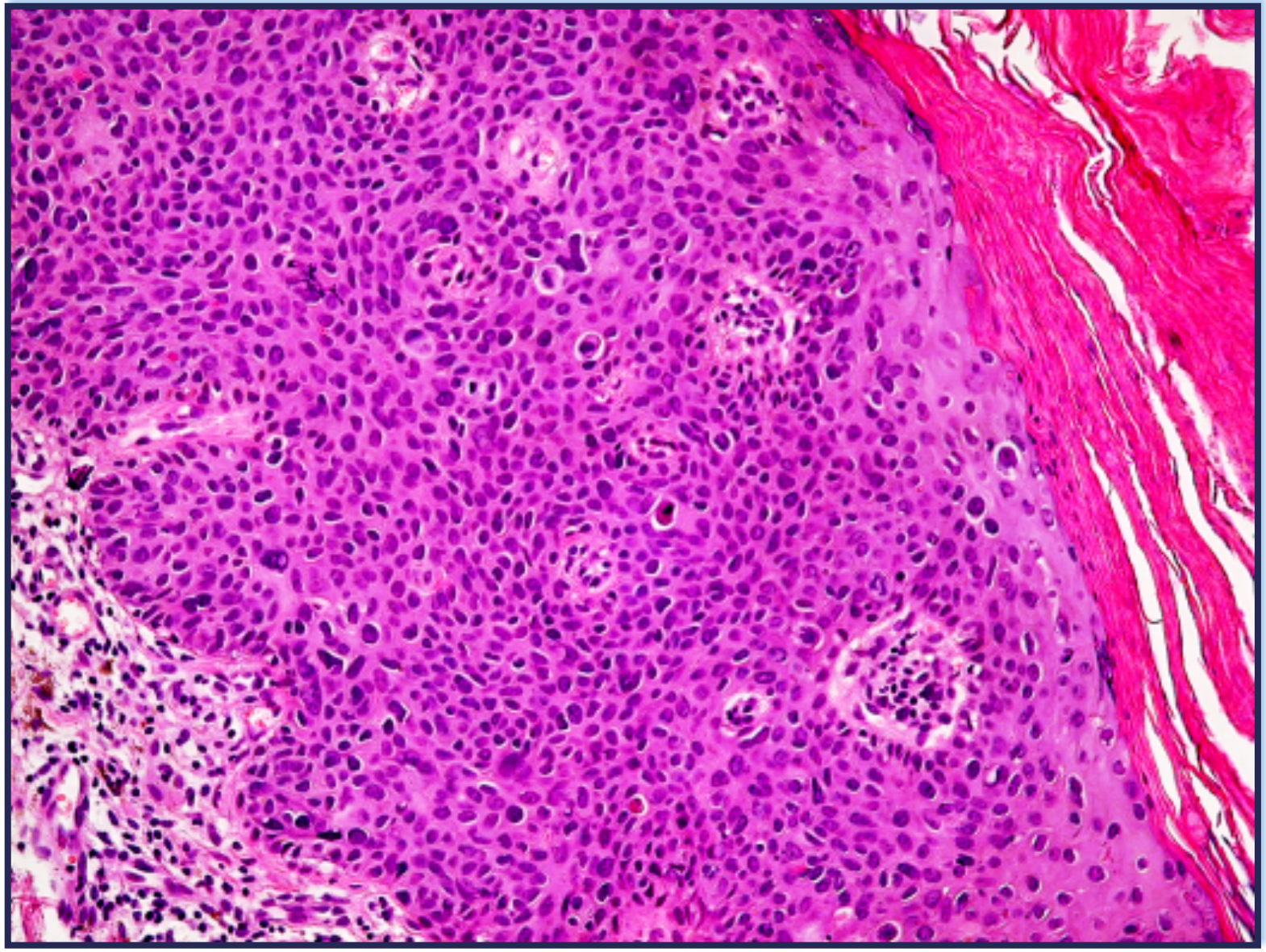

SCC

LECZENIE STANÓW PRZEDRAKOWYCH I RAKÓW IN SITU

1. Miejscowa destrukcja
   - Krioterapia
   - Kwas trójchlorooctowy
   - Elektrodestrukcja
   - Laseroterapia CO_2
   - Dermabrazja
2. Lokalna stymulacja immunologiczna
   - 5% imikwimod
   - 3% diklofenak
   - mebutynian ingenolu
3. Miejscowa chemioterapia
   - 25% alkoholowy roztwór podofiliny
   - 5% 5-fluorouracyl
   - terapia fotodynamiczna

LECZENIE NMSC

- **<u>Usunięcie chirurgiczne</u>**
  - marginesy wycięcia dla **BCC 4mm**
  - marginesy wycięcia dla **SCC 6 mm**

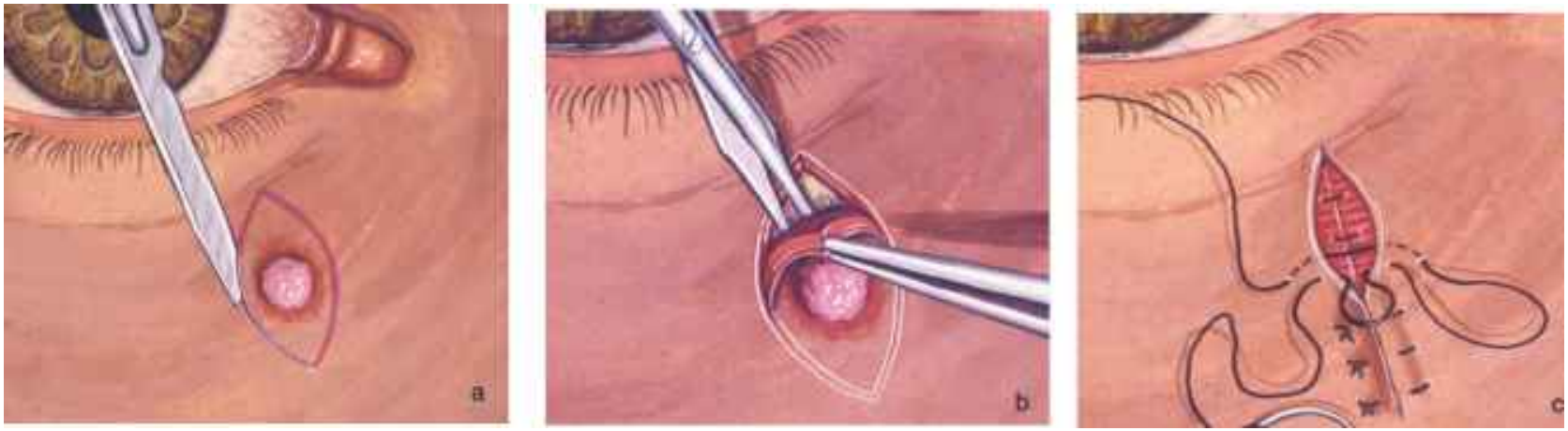

LECZENIE NMSC

- Radioterapia
- Inhibitor PD-1 cemiplimab
  - regionalnie zaawansowany SCC (bez możliwości leczenia chirurgicznego i radioterapią)

- Inhibitory ścieżki Hedgehog (wismodegib, sonidegib)
  - mnogie BCC (zespół Gorlina i Goltza),
  - BCC w fazie rozsiewu,
  - regionalnie zaawansowany BCC (bez możliwości leczenia chirurgicznego i radioterapią)

- 5-fluorouracyl
- Imikwimod
- Metoda fotodynamiczna
- Krioterapia

RAK BRODAWKUJĄCY

RAK BRODAWKUJĄCY

Rak kolczystokomórkowy o relatywnie powolnym wzroście, minimalnych cechach atypii komórek i poszerzający się w granicach zmiany, niewielka skłonność do rozpadu, na ogół nie daje przerzutów

LOKALIZACJA:

- **Narządy płciowe** (HPV 6 lub HPV 11) –kłykciny kończyste olbrzymie (Condylomata Buschke-Loewentein)
- **Jama ustna** (HPV, palenie i żucie tytoniu, brak uzębienia, immunosupresja) –śluzówka policzków lub dziąseł, białe plamy lub tarczki, stopniowa się powiększające z wystającymi grudkami i nieregularnymi, stwardniałymi brzegami
- **Kończyny dolne** – przednia powierzchnia podudzi, głównie rozwijają się na podłożu przewlekłych zmian wrzodziejących
- **Podeszwy** – carcinoma cuniculatum (HPV) – duże, egzofityczne zmiany z licznymi szczelinami i zatokami, często widoczna jest wydzielina ropna, krwista lub zawierająca fragmenty tkanek martwych

LECZENIE

Usunięcie chirurgiczne

ROGOWIAK KOLCZYSTOKOMÓRKOWY (KERATOACANTHOMA)

ROGOWIAK KOLCZYSTOKOMÓRKOWY

- Guz rzekomorakowy – szybki wzrost, samoistne ustępowanie (w ciągu około 6 miesięcy)
- Częściej mężczyźni niż kobiety
- Głównie u osób > 60 r.ż.
- W 90% na skórze eksponowanej na promieniowanie UV
- Liczne zmiany u osób w stanie immunosupresji

OBRAZ KLINICZNY: kopulasty guz, w części środkowej kraterowe wgłębienie, wypełnione masami rogowymi

ODMIANA GRZYBOWSKIEGO

- liczne, wysiewne zmiany, powstające na skutek bądź działania szkodliwych czynników środowiska bądź immunosupresji
- zmiany utrzymują się w ciągu całego życia, jedne guzki ustępują, w innych miejscach pojawiają się nowe nie obserwuje się transformacji nowotworowej
- zmiany głównie na twarzy, tułowiu i błonach śluzowych jamy ustnej
- dłonie i podeszwy wolne od zmian

LECZENIE

- usunięcie chirurgiczne
- łyżeczkowanie
- kriorterapia

CHOROBA PAGETA

CHOROBA PAGETA (RAK ŚRÓDNASKÓRKOWY)

Rak występujący głownie w obrębie brodawki sutkowej lub rzadziej w okolicy narządów płciowych i odbytu

W obrębie brodawki sutkowej choroba z reguły związana jest z rakiem gruczołu sutkowego, komórki nowotworowe przechodzą do skóry z przewodów gruczołowych

OBRAZ KLINICZNY ogniska rumieniowo-złuszczające, dobrze odgraniczone od otoczenia, zwykle jednostronne

RAK Z KOMÓREK MERKLA

RAK Z KOMÓREK MERKLA

Pierwotnie skórny guz neuroendokrynny

CZYNNIKI RYZYKA: zakażenie wirusem polyoma (80% przypadków), ekspozycja na promieniowanie ultrafioletowe, immunosupresja

OBRAZ KLINICZNY: niebolesny, dobrze odgraniczony różowy lub ciemnoczerwony guzek lub stwardniała blaszka z lub bez owrzodzenia

LOKALIZACJA: skóra głowy, głównie twarz, szyja, rzadziej kończyny

!!! Około 40% pacjentów w momencie rozpoznania ma przerzuty do węzłów chłonnych lub do do narządów wewnętrznych

LECZENIE: leczenie chirurgiczne (marginesy 1-2 cm + biopsja węzła wartowniczego), immunoterapia

DZIĘKUJĘ ZA UWAGĘ