# Choroby włosów i paznokci

*Katedra i Klinika Dermatologiczna*

*Warszawski Uniwersytet Medyczny*

*Kierownik Kliniki: Prof. dr hab. n. med Lidia Rudnicka*

# Choroby włosów

# Budowa włosa

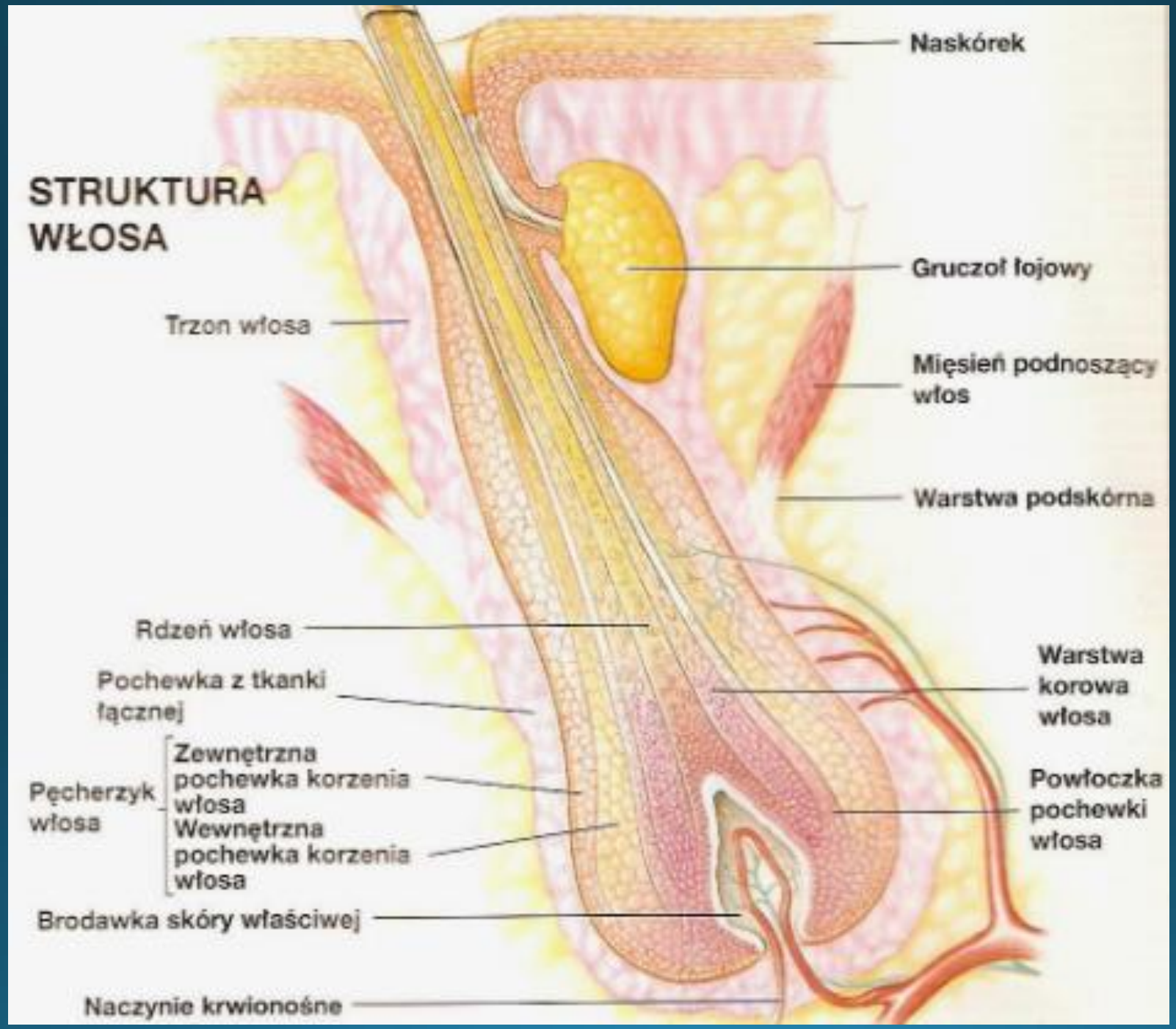

# Cykl włosowy

- Anagen: 3-6 lat
- Katagen: 1-2 tygodnie
- Telogen: 2-4 miesiące

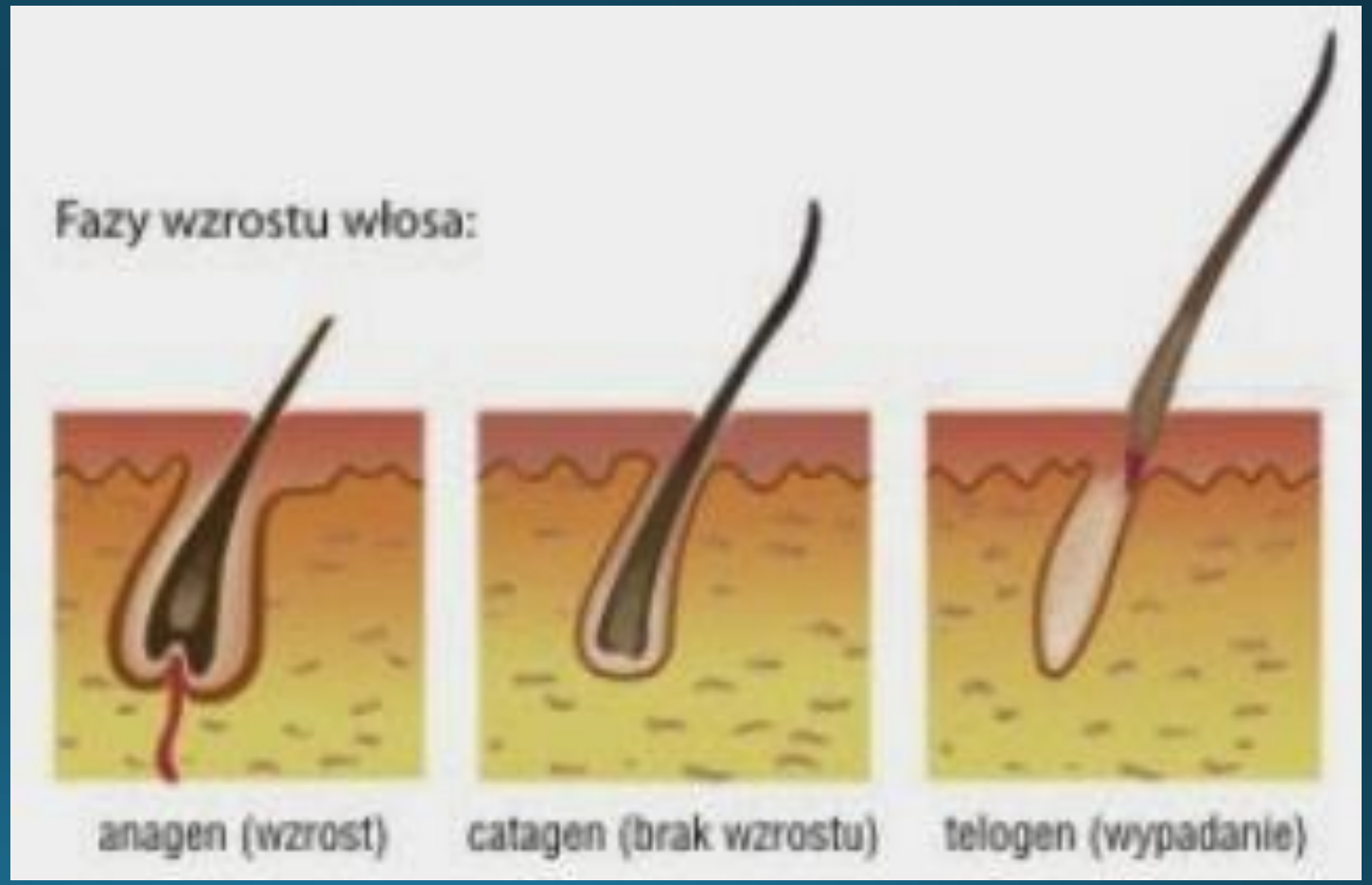

# Typy włosów

- **Lanugo –** długie, delikatne włosy bez pigmentu i substancji rdzennej; fizjologicznie wypadają w życiu płodowych
- **Vellus –** włosy krótkie (<2cm), cienkie (<40 um), zazwyczaj bez pigmentu, pozbawione substancji rdzennej, pokrywają całe ciało rodzącego się dziecka
- **Włosy dojrzałe –** długiem grube (>40 um), pigmentowane, z substancją rdzenną, obecne u rodzącego się dziecka na głowie, brwiach i rzęsach
- **Włosy zależne od płci –** rozwijają się z włosów meszkowych w okresie pokwitania pod wpływem androgenów

# Diagnostyka chorób włosów

- Wywiad
- Badanie kliniczne
- Test pociągania (pull test)
- Trichoskopia
- Trichogram
- Histopatologia

# Łysienie

# Łysienie - klasyfikacja

## Łysienie niebliznowaciejące

- Łysienie androgenowe
- Łysienie plackowate
- Łysienie telogenowe
- Łysienie anagenowe
- Trichotillomania
- Łysienie z pociągania/ucisku
- Łysienie osób starszych

## Łysienie bliznowaciejące

- Liszaj płaski mieszkowy
- Skórny przewlekły toczeń rumieniowaty
- Zapalenie mieszków włosowych z wyłysieniem
- Rozwarstwiające zapalenie mieszków włosowych

# Łysienie nieblizno waciejące

| | |
|---|---|
| Łysienie plackowate | Łysienia androgenowe |
| Łysienie telogenowe | Trichotillomania |

# Łysienie nieblizno wacie jące

- Łysienie plackowate
- Łysienia androgenowe
- Łysienie telogenowe
- Trichotillomania

# Łysienie plackowate *(alopecia areata)*

- Limfocytarne, niebliznowaciejące łysienie autoimmunologiczne
- Częstość występowania 1-2 %
- Współistnieje z innymi chorobami autoimmunologicznymi (najczęściej choroby tarczycy, bielactwo)
- Występuje częściej u osób z atopią
- 20-25 % pacjentów ma dodatni wywiad rodzinny

# Łysienie plackowate - podział

- **Łysienie plackowate częściowe** – pojedyncze lub mnogie ogniska łysienia
- **Łysienie plackowate całkowite (alopecia areata totalis)** – całkowita utrata włosów skóry owłosionej głowy
- **Łysienie plackowate uogólnione (alopecia areata universalis)** – całkowita utrata włosów skóry owłosionej głowy oraz włosów w innych lokalizacjach
- **Rozlane łysienie plackowate** – rozlane łysienie bez oddzielnych ognisk

# Obraz kliniczny

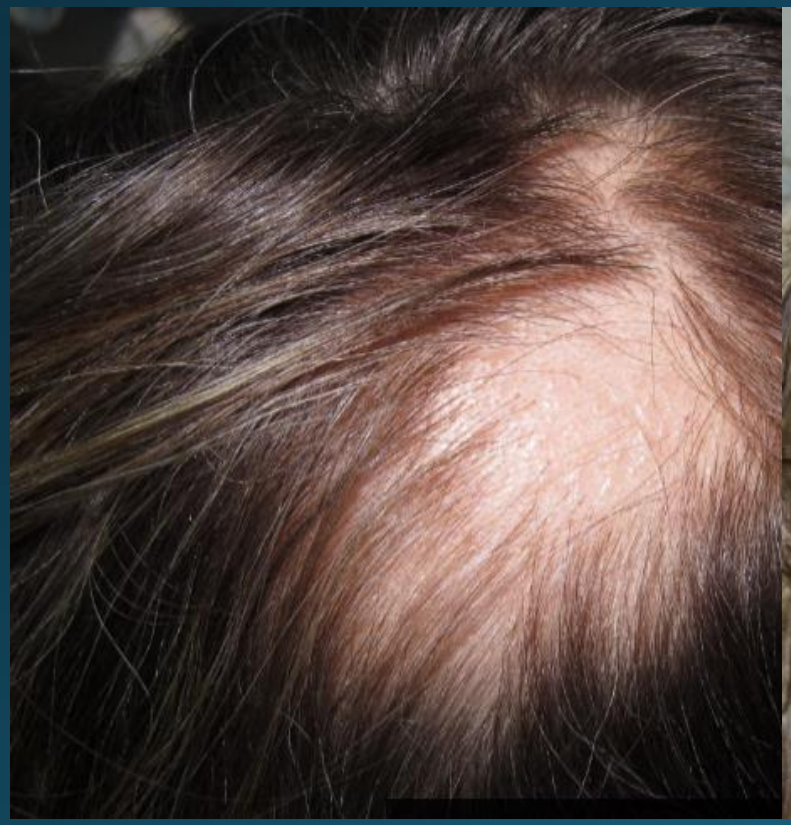

# Obraz kliniczny

# Trichoskopia

| Aktywna faza choroby | Długotrwająca utrata włosów | Odrost włosów |
| --- | --- | --- |
| • Czarne kropki<br>• Włosy wykrzyknikowe<br>• Włosy ułamane | • Żółte kropki<br>• Włosy meszkowe | • Włosy odrastające<br>• Włosy okrągłe<br>• Włosy meszkowe |

# Trichoskopia

# Trichoskopia

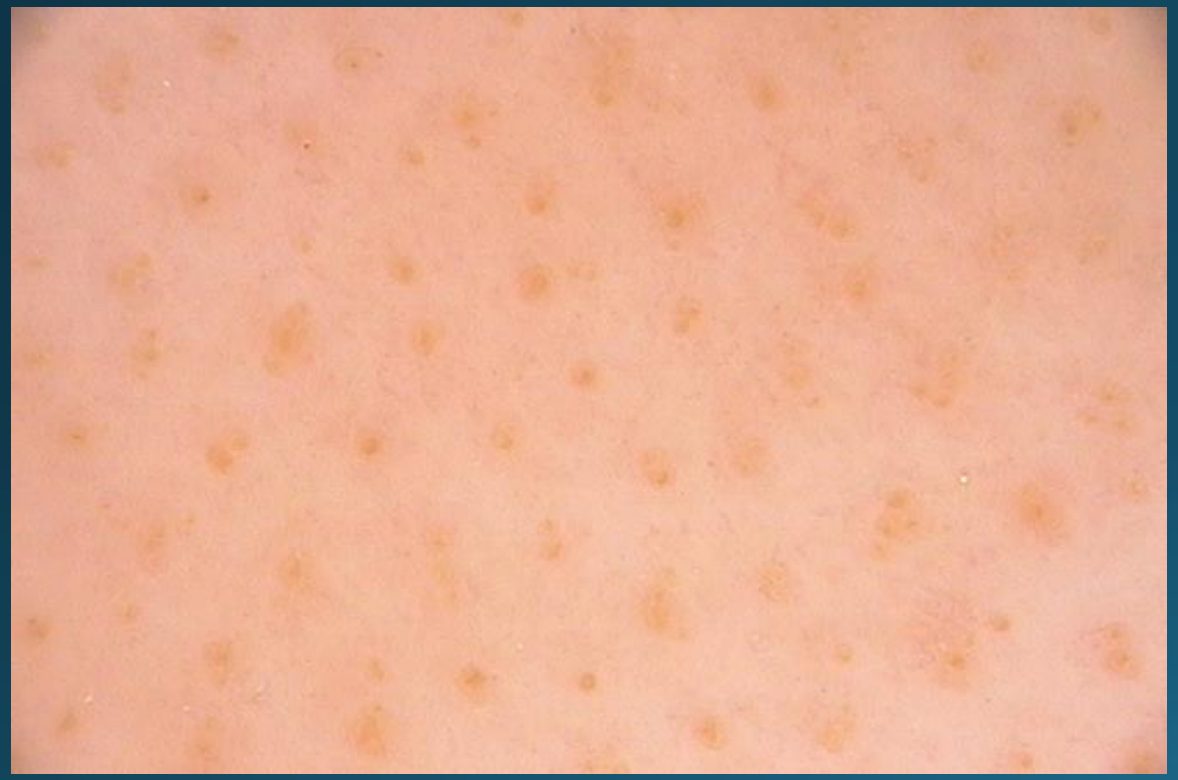

# Trichoskopia

# Leczenie

- Glikokortykosteroidy miejscowe
- Glikokortykosteroidy doogniskowo
- Glikokortykosteroidy ogólnie
- Leczenie immunosupresyjne (Cyklosporyna A, Metotreksat)
- Substancje uczulające - DCP (difenylocyklopropenon)

# Łysienie nieblizno wacie jące

Łysienie plackowate

Łysienia androgenowe

Łysienie telogenowe

Trichotillomania

# Łysienie androgenowe

- Główną rolę w etiopatogenezie choroby odgrywają czynniki genetyczne warunkujące wrażliwość mieszków włosowych na androgeny
- Dotyczy 70% mężczyzn i 40% kobiet

# Patogeneza

- Skrócenie fazy anagenu
- Opóźnienie fazy anagenu
- Zwiększenie odsetka włosów telogenowych
- Miniaturyzacja mieszków włosowych
- Konwersja włosów terminalnych do włosów meszkowych
- Telogen nie ulega zmianie lub wydłuża się

# Łysienia androgenowe

- Łysienie typu męskiego dotyczy zazwyczaj kątów skroniowo-czołowych (linia czołowo-skroniowa owłosienia przesuwa się ku tyłowi) oraz wierzchołka głowy.
- Łysienie typu kobiecego obejmuje najczęściej okolicę czołową i wierzchołek głowy.

# Obraz kliniczny

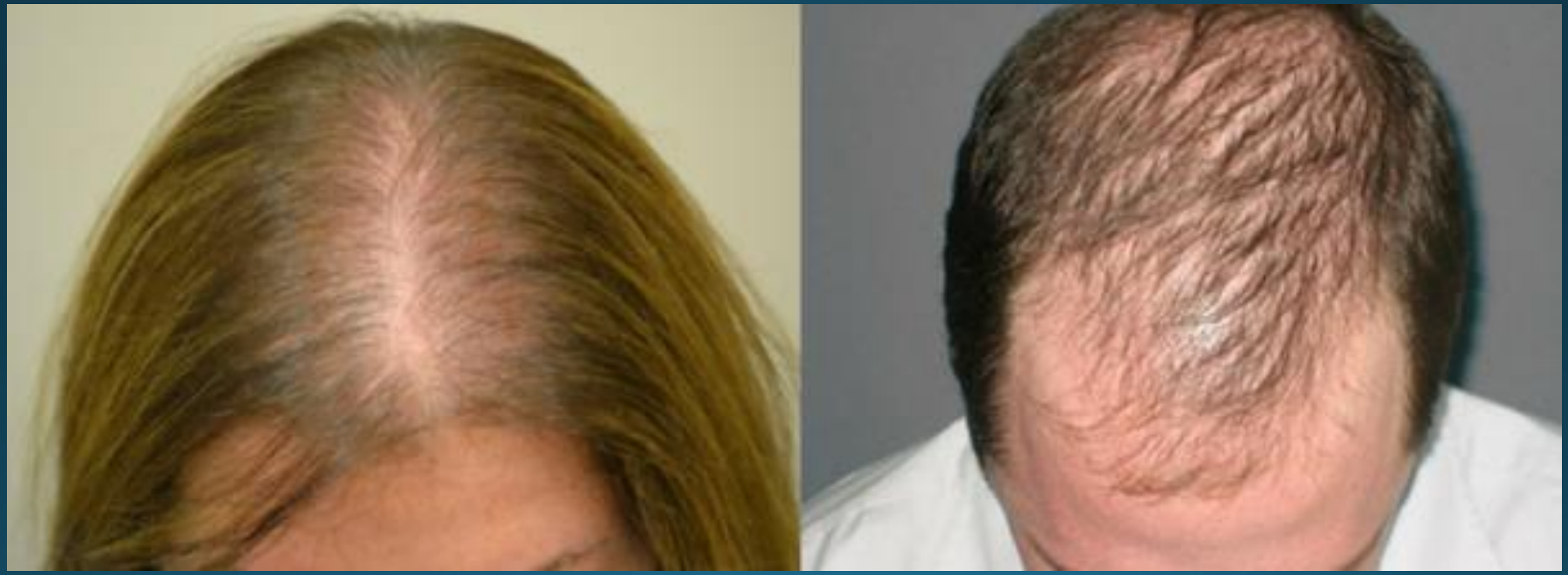

# Łysienie androgenowe

## Łysienie androgenowe mężczyzn (MAGA)
## – skala Hamiltona-Norwooda

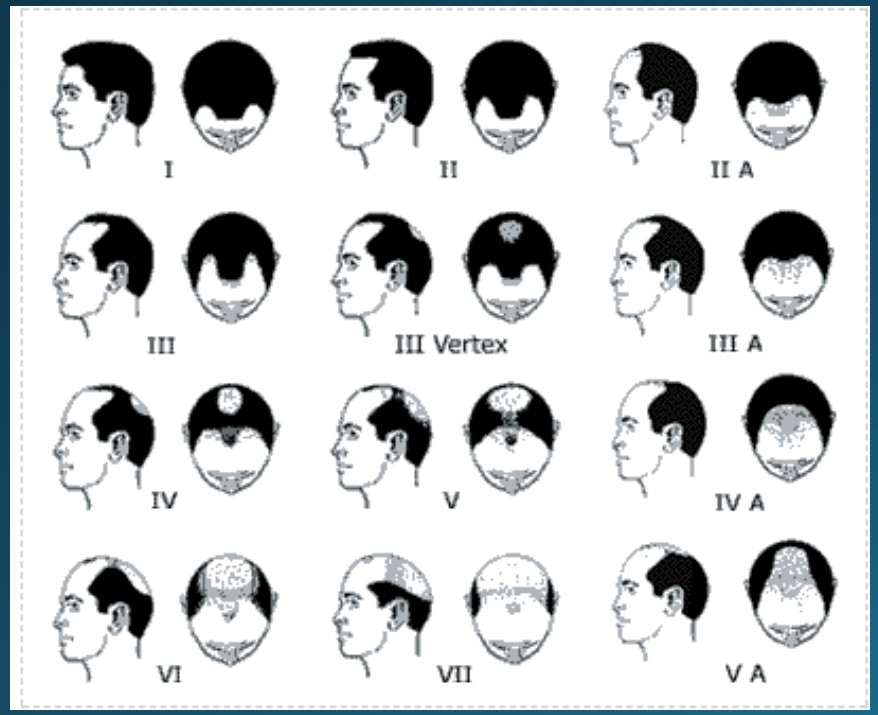


## Łysienia androgenowe kobiet (FAGA)
## – skala Ludwiga

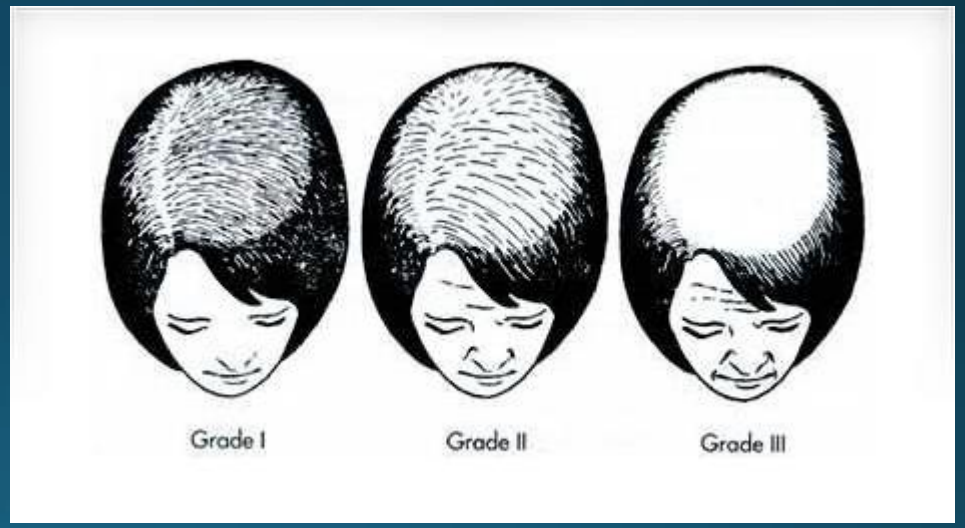


*http://www.thewestminsterpractice.com/blog/norwood-hamilton-scaleclassification-of-hair-loss-in-men/*
*http://www.seagerhairtransplant.com/losing-hair/androgeneticalopecia/ludwig*

# Trichoskopia

- Heterogenność grubości łodyg
- Cienkie włosy
- Włosy meszkowe
- Pojedyncze jednostki włosowe
- Żółte kropki
- Okołomieszkowe przebarwienia

# Trichoskopia

# Leczenie

- Minoksydyl +/- latanoprost miejscowo
- Finasteryd (inhibitor 5-alfa reduktazy)
- Dutasteryd
- Osocze bogatopłytkowe jako leczenie dodatkowe

- Octan cyproteronu
- Spironolakton

- Przeszczepienie włosów

# Łysienie nieblizno wacie jące

- Łysienie plackowate
- Łysienia androgenowe
- Łysienie telogenowe
- Trichotillomania

# Łysienie telogenowe

- Niemal wyłącznie u kobiet
- Zwiększony odsetek włosów telogenowych

# Ostre łysienie telogenowe

- Występuje 2-5 miesięcy po wystąpieniu czynnika wyzwalającego
- Czynniki wyzwalające: wysoka gorączka, wstrząs emocjonalny lub pourazowy, urodzenie dziecka, zabieg operacyjny, alergiczne kontaktowe zapalenie skóry, leki (retinoidy, beta-blokery, antykoagulanty), zaprzestania przyjmowania preparatów antykoncepcyjnych, dieta

# Przewlekłe łysienie telogenowe

- Rozlane łysienie trwające więcej niż 4-6 miesięcy
- Czynniki wyzwalające: niedożywienie, choroby tarczycy, niewydolność nerek i wątroby, SLE, HIV, niedobór żelaza

# Pull test

- Wynik dodatni > 6 włosów wyrwanych z czterech różnych lokalizacji
- 2 -3 włosy norma
- Dodatni w łysieniu telogenowym
- Ujemny w łysieniu androgenowym

# Trichoskopia

- Pojedyncze jednostki włosowo-łojowe
- Prosto odrastające włosy
- Przebarwienia okołomieszkowe
- Puste ujścia mieszków włosowych/ żółte kropki
- Brak cech typowych dla innych chorób

# Trichogram

- Zwiększony odsetek włosów telogenowych (20-30%), zmniejszona ilość mieszków anagenowych
- Fizjologicznie: około 85% mieszków włosowych prezentuje anagen, a około 15% - telogen

# Badania dodatkowe

- Morfologia
- Żelazo, ferrytyna
- TSH

Jeśli objawy hyperandrogenizmu:

- Wolny +/- całkowity testosteron, +/- DHEAS
- Jeśli mlekotok lub podwyższony testosteron: Prolaktyna

# Leczenie

- Usunięcie lub leczenie czynnika wyzwalającego
- Minoksydyl
- Suplementacja żelaza ( ferrytyna 40-70 mg/dl)

# Łysienie nieblizno waciejące

Łysienie plackowate

Łysienia androgenowe

Łysienie telogenowe

Trichotillomania

# Trichotillomania

- Pacjenci sami wywołują chorobę wyrywając włosy
- Kobiety chorują sześciokrotnie częściej niż mężczyźni
- Jedna trzecia pacjentów to dzieci przed ukończeniem 10 roku życia, druga to nastolatki, trzecia to osoby dorosłe
- Najbardziej charakterystyczne jest występowanie obszaru pozbawionego włosów w okolicy czołowo-ciemieniowej

# Trichoskopia

- Włosy ułamane
- Włosy zwinięte
- Włosy „V”
- Włosy „tulipany”
- Włosy „płomienie”
- Włosy wykrzyknikowe
- …

# Trichoskopia

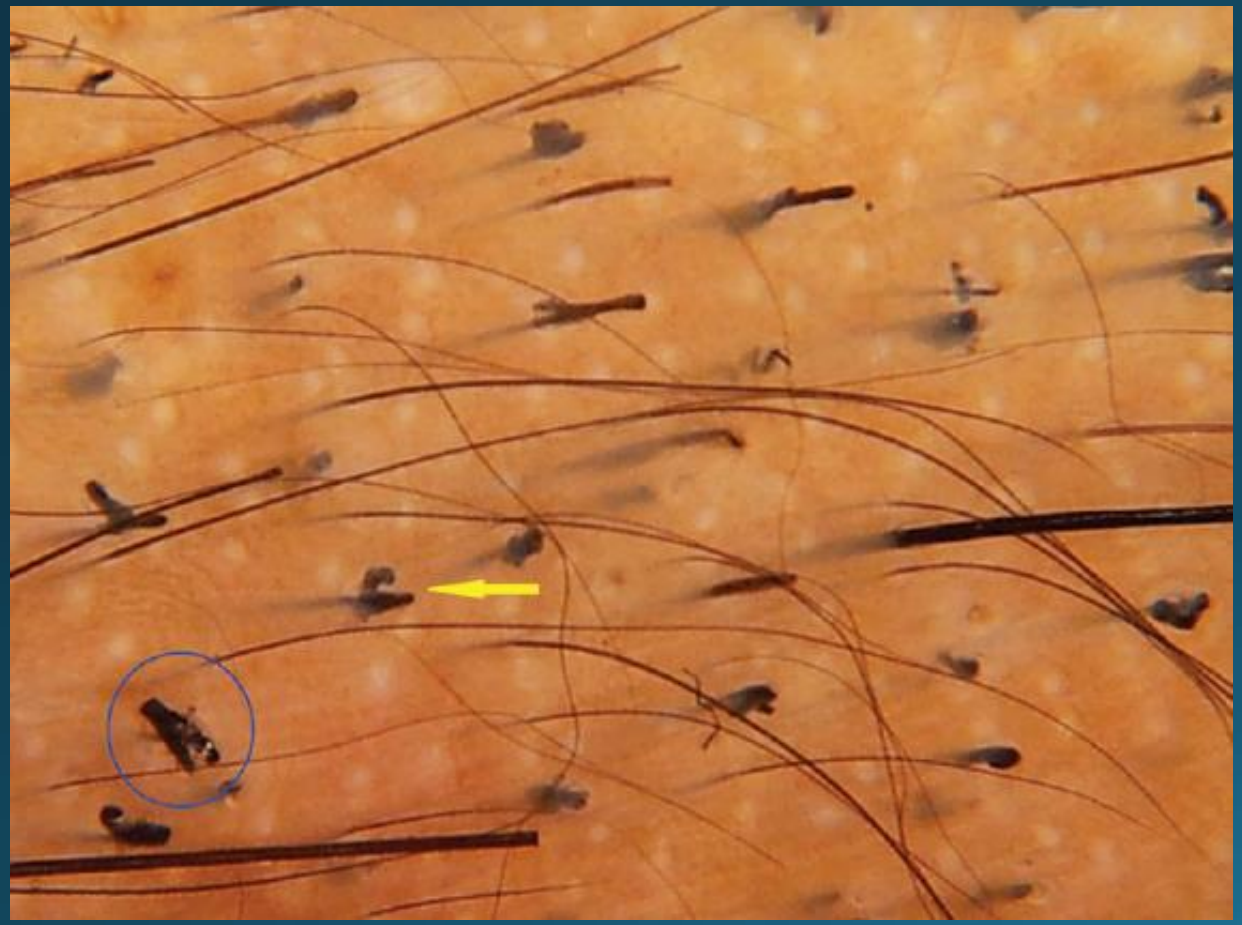

# Łysienie bliznowaciejące

Liszaj płaski mieszkowy

Przewlekły toczeń skórny

Rozwarstwiające zapalenie mieszków włosowych

Zapalenie mieszków włosowych z wyłysieniem

# Łysienie bliznowaciejące

- Liszaj płaski mieszkowy
- Przewlekły toczeń skórny
- Rozwarstwiające zapalenie mieszków włosowych
- Zapalenie mieszków włosowych z wyłysieniem

# Liszaj płaski mieszkowy *(lichen planopilaris – LPP)*

- Wariant klasyczny
- Łysienie czołowe bliznowaciejące (ang. frontal fibrosing alopecia – FFA)
- Zespół Grahama-Little'a

# LPP – wariant klasyczny

- Częściej dotyczy dorosłych kobiet
- Mogą występować objawy liszaja płaskiego w innych miejscach (skóra gładka, błony śluzowe, paznokcie)
- Ogniska łysienia występują głównie w okolicy ciemieniowej i szczyty głowy
- W aktywnych ogniskach na granicy może występować zaczerwienie i złuszczanie
- W późnych stadiach choroby - atroficzne ogniska bliznowacenia z całkowitym zanikiem ujść mieszków włosowych
- Często bezobjawowy przebieg, ale może występować: świąd, pieczenie, ból
- Przebieg samorganiczający lub wolnopostępujący

# Obraz kliniczny

# Trichoskopia

| Zmiany aktywne | Zmiany nieaktywne |
| --- | --- |
| • Okołomieszkowe złuszczanie<br>• Mankiety<br>• Wydłużone linijne naczynia<br>• Fioletowe obszary | • Białe kropki<br>• Białe obszary<br>• Biało-czerwone obszary |

# Trichoskopia

# Łysienie czołowo bliznowaciejące *(Frontal fibrosing alopecia - FFA)*

- Dotyczy głównie kobiet w wieku pomenopauzalnym
- Charakterystyczne cofnięcie się naturalnej linii owłosienia w okolicy czołowo-skroniowej, zwykle o 0,3 do 1,7 mm miesięcznie.
- W 25% przypadków utrata brwi

# Obraz kliniczny

# Trichoskopia

- Brak ujść mieszków włosowych
- Białe tło
- Złuszczanie okołomieszkowe
- Rumień okołomieszkowy
- Włosy „samotne”
- Brązowe i brązowo-fioletowe przebarwienia okołomieszkowe

# Trichoskopia

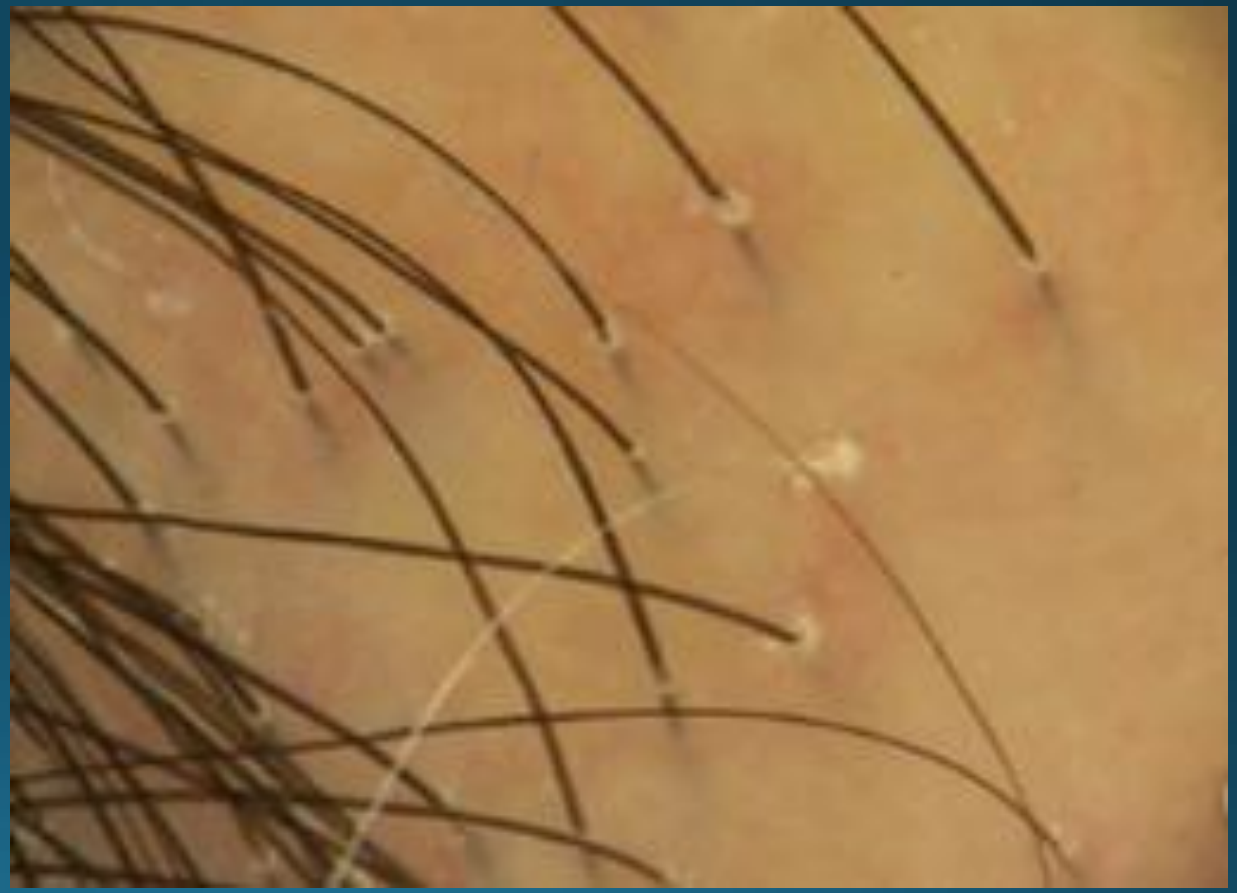

# Zespół Grahama-Little'a

- Triada objawów:
  - Postępujące łysienie bliznowaciejące skóry owłosionej głowy
  - Niebliznowaciejąca utrata włosów w okolicach pachowych i okolicy łonowej
  - Drobne przymieszkowe grudki

# Leczenie

- Glikokortykosteroidy miejscowe
- Glikokortykosteroidy doogniskowo
- Glikokortykosteroidy ogólnie
- Retinoidy (acytertyna)
- Chlorochina i hydroksychlorochina
- Leczenie immunosupresyjne

FFA: glikokortykosteroidy miejscowe, glikokortykosteroidy doogniskowo, retinoidy, finasteryd

# Łysienie bliznowaciejące

Liszaj płaski mieszkowy

Przewlekły toczeń skórny

Rozwarstwiające zapalenie mieszków włosowych

Zapalenie mieszków włosowych z wyłysieniem

# Przewlekły toczeń skórny *(Discoid lupus erythematosus - DLE)*

- U około jednej trzeciej pacjentów z DLE zajęta jest skóra owłosiona głowy(34–56%),
- W około 50% przypadków skóra owłosiona głowy jest pierwszą lokalizacją choroby
- W 10–20% skóra owłosiona głowy pozostaje jedyną lokalizacją
- Typowy wykwit na zaczerwieniony brzeg
- Mieszki włosowe mogą być zaczopowane masami rogowo-łojowymi

# Obraz kliniczny

# Trichoskopia

## Zmiany aktywne

- Grube rozgałęzione naczynia
- Duże żółte kropki
- Złuszczanie
- Brązowe przebarwienia
- Czerwone kropki
- Niebiesko-szare kropki

## Zmiany nieaktywne

- Brak ujść mieszków włosowych
- Różowe obszary
- Białe obszary
- Rozgałęzione naczynia
- Żółte kropki z czerwonymi naczyniami (czerwony pająk na żółtej kropce)

# Trichoskopia

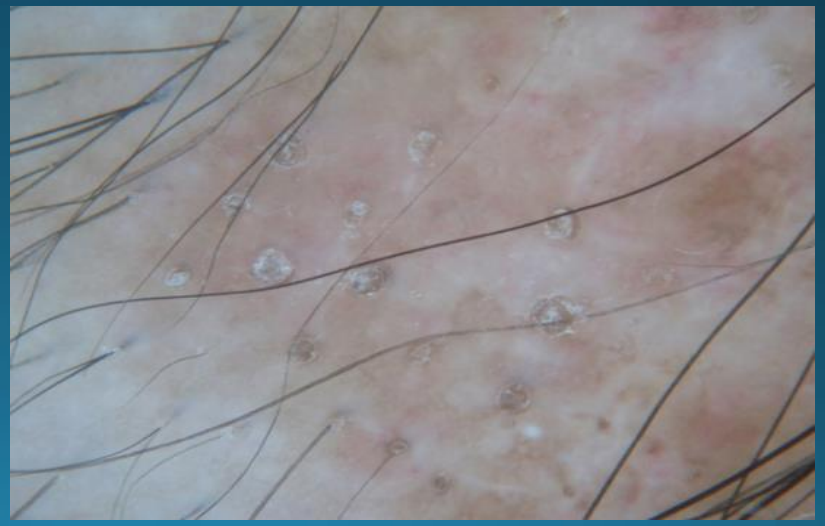

# Leczenie

- Hydroksychlorochina, chlorochina
- Glikokortykosteroidy ogólnoustrojowo

# Łysienie bliznowaciejące

Liszaj płaski mieszkowy

Przewlekły toczeń skórny

Rozwarstwiające zapalenie mieszków włosowych

Zapalenie mieszków włosowych z wyłysieniem

# Rozwarstwiające zapalenie mieszków włosowych *(Dissecting cellulitis)*

- „Triada zamknięcie mieszków włosowych”: rozwarstwiające zapalenie mieszków włosowych, trądzik odwrócony, trądzik skupiony

  + torbiel włosowa (tetrada)
- Wspólny patomechanizm: hiperkeratoza - zatkanie ujść mieszków – stan zapalny
- Guzy zapalne, przetoki, blizny
- Najczęściej dotyczy szczytu głowy i okolicy potylicznej

# Obraz kliniczny

# Trichoskopia

- Żółte obszary bezstrukturalne
- Żółte kropki 3D
- Czarne kropki

# Leczenie

- Antybiotykoterapia: klindamycyna, ryfampicyna, tetracykliny,
- Glikokortykosteroidy doogniskowe
- Retinoidy (izotretynoina)
- Anty-TNF alfa (infliksymab, adalimumab)

# Łysienie bliznowaciejące

Liszaj płaski mieszkowy

Przewlekły toczeń skórny

Rozwarstwiające zapalenie mieszków włosowych

Zapalenie mieszków włosowych z wyłysieniem

# Zapalenie mieszków włosowych z wyłysieniem (*Folliculitis decalvans*)

- Etiologia nieznana, prawdopodobna rola *Staphylococcus aureus*
- Ogniskowe łysienie z obecnością przymieszkowych krost zaczerwienienia, obrzęku
- Objaw pędzla – kępki włosów pomiędzy ogniskami łysienia
- Może towarzyszyć ból, świąd, pieczenie

# Obraz kliniczny

# Trichoskopia

| Zmiany aktywne | Zmiany nieaktywne |
| --- | --- |
| • Objaw pędzla<br>• Żółte mieszkowe krostki<br>• Żółte kołnierzykowate złuszczanie<br>• Objaw gwiazdy<br>• Żółta wydzielina | • Mleczno-czerwone obszary pozbawione mieszków włosowych<br>• Białe obszary pozbawione mieszków włosowych |

# Trichoskopia

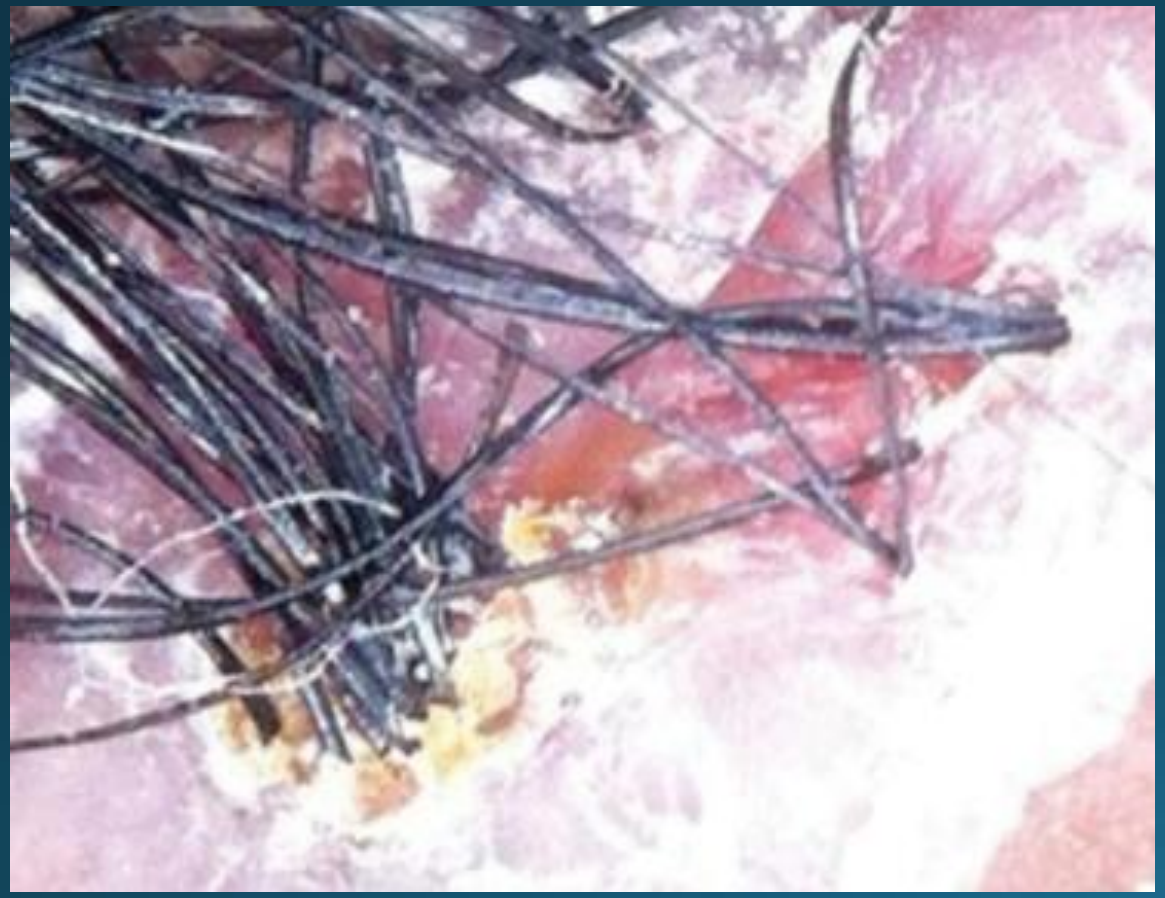

# Leczenie

- Antybiotyki: tetracykliny, klindamycyna + ryfampicyna
- Glikokortykosteroidy doogniskowe
- Glikokortykosteroidy ogólnoustrojowo
- Retinoidy (izotretynoina)
- Dapson

# Łysienie w chorobach endokrynologicznych

- Hyperprolaktynemia (łysienie androgenowe, łysienie telogenowe)
- Niedoczynność przysadki (suchość i ścieńczenie włosów, typowo utrata włosów w okolicach pachowych i okolicy łonowej, objaw Hertoghe'a)
- Niedoczynność tarczycy (łysienie telogenowe; ponadto zmniejszenie aktywności gruczołów łojowych, zmniejszenie grubości włosów, kruchość, zahamowanie wzrostu oraz objaw Hertoghe'a)
- Nadczynność tarczycy (łysienie telogenowe, zmniejszenie grubości i kruchość włosów)

# Objaw Hertoghe'a

- Łysienie czołowe bliznowaciejące
- Atopowe zapalenie skóry
- Niedoczynność tarczycy
- Niedoczynność przysadki

# Łysienie w chorobach endokrynologicznych

- Autoimmunologiczne choroby tarczycy (łysienie plackowate)
- Choroba Addisona (ciemne zabarwienie włosów, łysienie plackowate)
- Zespół Cushinga (łysienie androgenowe)
- PCOS (łysienie androgenowe, łysienie telogenowe)
- Zespół nadnerczowo-płciowy (łysienie androgenowe)
- Guzy jajnika i nadnerczy (łysienie androgenowe)
- Cukrzyca (łysienie telogenowe)

# Łysienie w niedożywieniu

- Żelazo
- Cynk
- Biotyna
- Witaminy D
- Niedożywienie białkowe

# Łysienie w chorobach tkanki łącznej

- Toczeń rumieniowaty układowy (ścieńczenie włosów, łysienie telogenowe)
- Przewlekły toczeń skórny (łysienie bliznowaciejące)
- Twardzina układowa (ścieńczenie włosów, łysienie telogenowe)
- Twardzina ograniczona, szczególnie twardzina linijna typu En Coup de Sabre (łysienie bliznowaciejące)
- Zapalenie skórno-mięśniowe (ścieńczenie włosów, łysienie telogenowe)

*En Coup de Sabre*

*SLE*

# Łysienie w chorobach nowotworowych

- Wtórne postacie follicular mucinosis
- Chłoniaki
- Szpiczak mnogi
- Przerzuty do skóry

# Zespół Sezarego

- Triada objawów: erytrodermia, limfadenopatia, komórki Sezarego we krwi
- Dodatkowo: łysienie, hiperkeratoza dłoni i stóp, ectropion

# Chłoniaki

Chłoniak z komórek B

Chłoniak z komórek T

Zespół Sezarego

# Szpiczak mnogi

# Follicular mucinosis

- Złogi mucyny wokół mieszków włosowych
- Ogniska łysienia z niewielkim złuszczaniem i wyraźnie zaznaczonymi ujściami mieszków włosowych
- Najczęstsze lokalizacje: twarz, szyja, skóra owłosiona głowy
- Może być pierwotna lub wtórna (związana z toczniem rumieniowatym układowym, liszajem twardzinowym, chorobami limfoproliferacyjnymi np. chłoniak z komórek T, mięsak Kaposiego, chłoniak Hodgina)

# Follicular mucinosis

# Przerzuty do skóry

- Pochodzenie nowotworu – najczęściej:

- Gruczoł piersiowy
- Jelito grube
- Płuco
- Czerniak

# Przerzuty do skóry owłosionej głowy

Przerzuty gruczolakoraka jelita grubego

Przerzuty raka żołądka

# Inne choroby włosów

# Choroby włosów

Zmiany w łodydze ze wzmożoną łamliwością

Zmiany w łodydze bez wzmożoną łamliwością

Zmiany zabarwienia włosów

Hypertrichosis

Hypotrichosis i atrichia

# Hypertrichosis

- Uogólnione / ograniczone
- Wrodzone / nabyte

- Leki: ACTH, kortykosteroidy, steroidy anabolizujące, cyklosporyna A, doustne tabletki antykoncepcyjne, minoksydyl

# Choroby paznokci

# Budowa paznokcia

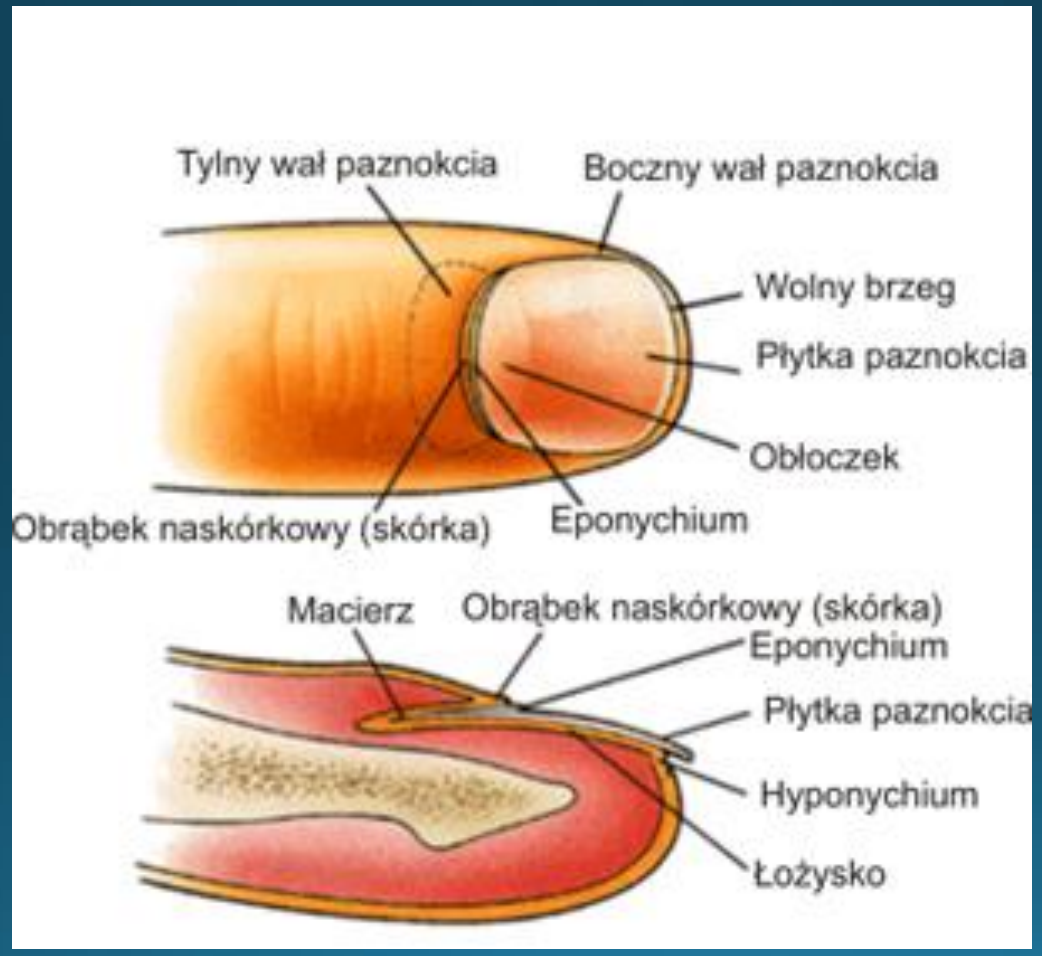

# Wzrost paznokci

- Paznokcie rąk - 0,5 – 1,2 mm / tydzień
- Paznokcie stóp – 0,2 – 0,5 mm / tydzień

- Całkowity odrost: 4-6 miesięcy (paznokcie rąk), 12 – 18 miesięcy (paznokcie stóp)

# Choroby paznokci

- Choroby płytki paznokciowej
- Zmiany zabarwienia paznokci
- Inne nabyte zmiany w paznokciach
- Wady wrodzone paznokci
- Guzy okolicy paznokci

# Zagłębienia w paznokciach

- Wynikają z ognisk parakeratozy w górnej części paznokcia
- Przyczyny: łuszczyca, łysienie plackowate

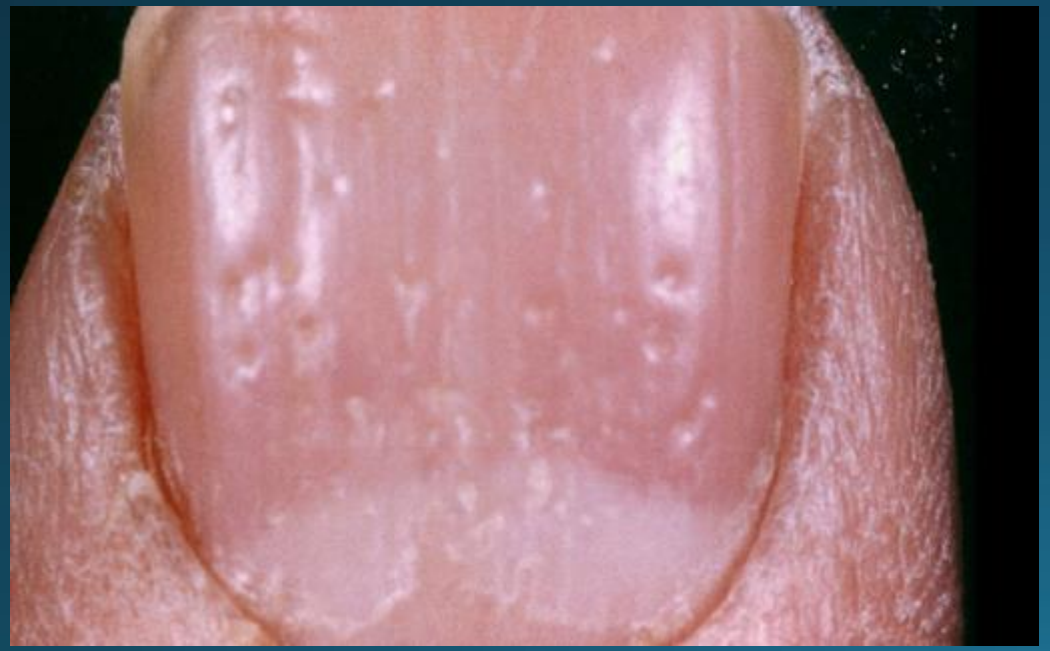

# Palce pałeczkowate

- Paznokcie w kształcie szkiełka od zegarka
- Zwłóknienie zrębu dystalnego paliczka
- Kąt Lovibonda (kąt między proksymalnym wałem paznokciowym a płytką paznokcia) > 180 stopni

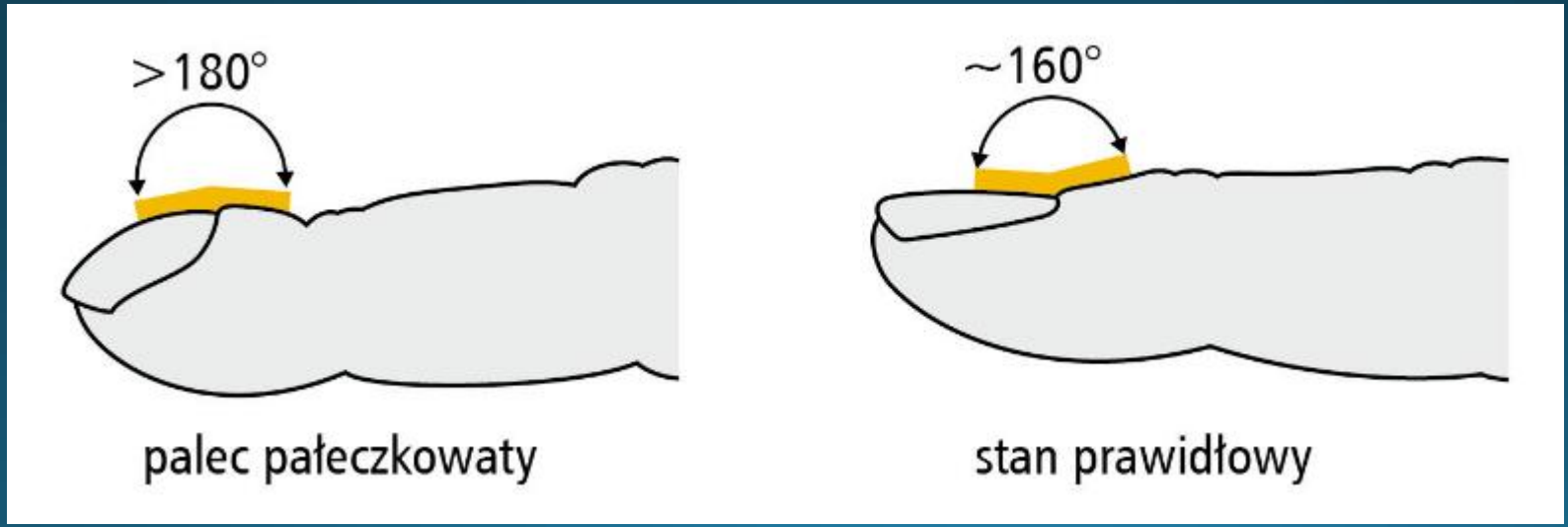

# Palce pałeczkowate

- Przyczyny : przewlekłe choroby płuc, idiopatyczne, rodzinne, choroby układu krążenia lub endokrynologiczne
- Zajęcie pojedynczych paznokci : niedokrwienie, uszkodzenie nerwów obwodowych, dna, niedokrwienie, sarkoidoza, guzy palców, przewlekłe urazy

# Zespół żółtych paznokci

- Jeden, kilka lub wszystkie paznokcie
- Pogrubienie, żółknięcie, powolny wzrost (scleronychia)
- Zaniki lunuli, oddzielanie paznokci od końca dystalnego
- Związane z przewlekła chorobą płuc, zapaleniem zatok, HIV/AIDS, choroby nowotworowe
- Postacie rodzinne

# Zespół żółtych paznokci

# Zespół zielonych paznokci

- Czynnik etiologiczny: Pseudomonas aeruginosa
- Czynniki ryzyka: onycholiza (może być spowodowana urazem), wilgotne środowisko
- Leczenie: antybiotyki miejscowe (np. bacytracyna, gentamycyna, neomycyna) lub ogólnoustrojowo (ciprofloksacyna)

# Zespół zielonych paznokci

# Choroby paznokci

- Choroby płytki paznokciowej
- Zmiany zabarwienia paznokci
- Inne nabyte zmiany w paznokciach
- Wady wrodzone paznokci
- Guzy okolicy paznokci

# Guzy okolicy paznokci

- Mogą wywoływać: paronychię, wrastanie paznokci, onycholizę, dystrofię płytek, erytronychię, krwawienie, zmiany zabarwienia, ból, świąd
- Łagodne: brodawki wirusowe, ziarniniak ropotwórczy, znamiona,
- Złośliwe: choroba Bowena, SCC, keratoacanthoma, melanoma/amelanotic melanoma,

# Czerniak akralny

- Objaw Hutchinsona - obecność plamy barwnikowej przechodzącej z płytki paznokciowej na obrąbek paznokcia